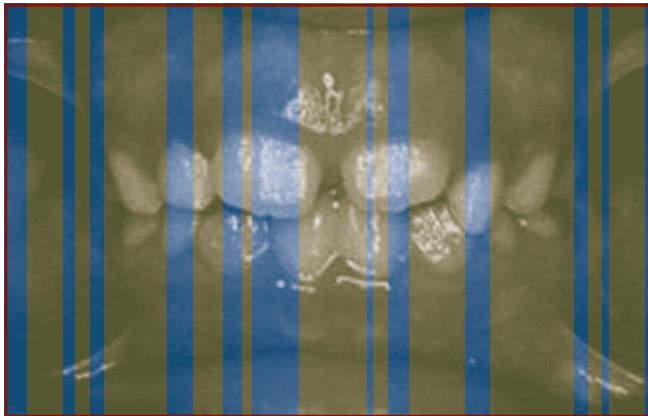




Por  
**ARACELI NOEMÍ  
FORMENTO DE SIVAK**  
Odontóloga  
Argentina



ORTOPEDIA FUNCIONAL DE LOS MAXILARES.

TRATAMIENTO PRECOZ  
(OPORTUNIDAD DEL  
TRATAMIENTO)

**RESUMEN:** SE PRESENTA UN CASO EXITOSO PORQUE FUE ABORDADO CON UN TRATAMIENTO PRECOZ. ANTE ESTE TIPO DE PACIENTES, ES FUNDAMENTAL QUE EL PROFESIONAL DETERMINE Y DIAGNOSTIQUE EL PROBLEMA ANTES DE QUE SE EXTERIORICE O MANIFIESTE ABIERTAMENTE, PORQUE ENTONCES SERÁ MÁS TRABAJOSO PARA EL PROFESIONAL Y TORTUOSO PARA EL PACIENTE. PARA ELLO ES NECESARIO TENER CLAROS CONCEPTOS FUNDAMENTALES ASOCIADOS CON LA SALUD Y LA ENFERMEDAD.

**PALABRAS CLAVE:** TRATAMIENTO ODONTOLÓGICO PRECOZ. DIASTEMA. DISFUNCIONES. DISTOPIÁS DENTARIAS. COMPRESIÓN. TÉCNICA DE VAZ DE LIMA O REHABILITACIÓN DINÁMICA FUNCIONAL DE LOS MAXILARS (RDFM). DISTALIZADOR. EXPANSOR. ARCO NS. ACTIVADOR ABIERTO ELASTICO DE KLAMMT (AAEK).

PACIENTE

**A** GUSTINA, sexo femenino, 8 años de edad

DIAGNÓSTICO

**D** iastema central, falta de espacio para los incisivos laterales, compresión severa, diversas distopías dentarias, mesiogresión de sectores y DISFUNCIONES<sup>1 2 3 4</sup>.

Se destaca una compresión severa acentuada en el maxilar superior

INTRODUCCIÓN

**A** nte casos como el que presento en este artículo, me pregunto: ¿qué hubiese sido de pacientes como AGUSTINA, sin tener en cuenta la aplicación de un TRATAMIENTO PRECOZ en base los CONCEPTOS DE SALUD Y ENFERMEDAD del Dr. RAMÓN TORRES?<sup>5 6</sup>

Además de AGUSTINA, también era paciente y asistía a mi consultorio su hermana mayor, ANDREA, 10 años, es decir dos años mayor que AGUSTINA. También tenía una gravísima COMPRESIÓN.

La condición de ambas permitió evaluar los FACTORES GENÉTICOS y EPIGENÉTICOS para proyectar un tratamiento lo más precoz posible.

Se solicitaron entonces ESTUDIOS RADIOGRÁFICOS de AGUSTINA, con la idea de iniciar un tratamiento y resolver los problemas mucho más rápido que en el caso de su hermana mayor.

TRATAMIENTO

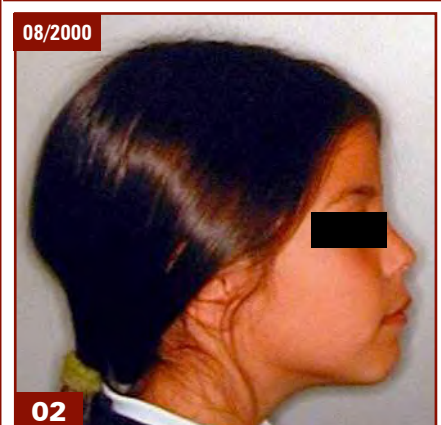08/2000.

**E** n el mes agosto de 2000, con los ESTUDIOS RADIOGRÁFICOS disponibles se inicia el tratamiento precoz de AGUSTINA. La RADIOGRAFÍA PANORÁMICA exhibe algo que podemos denominar una

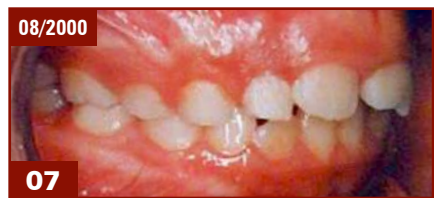
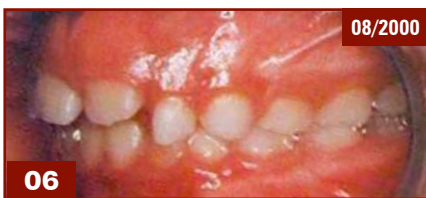
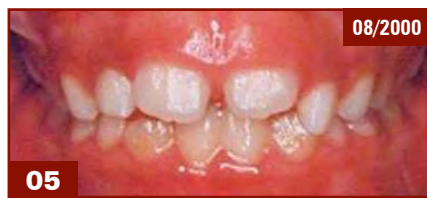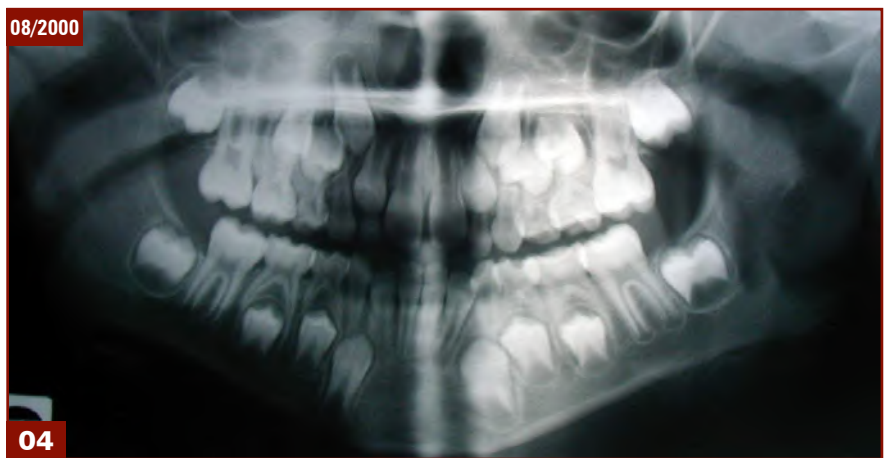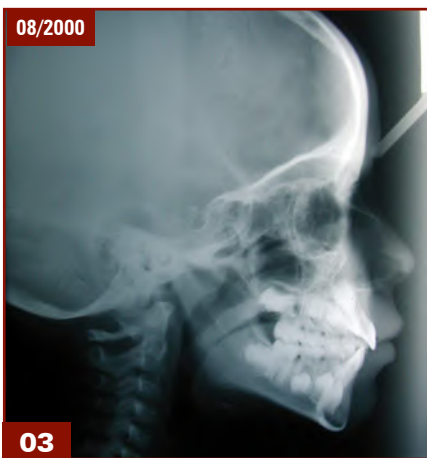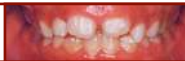01

08/2000



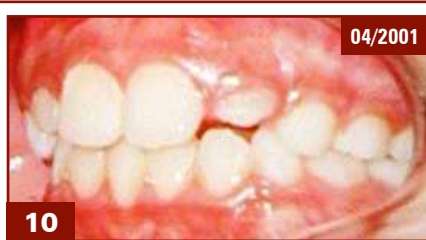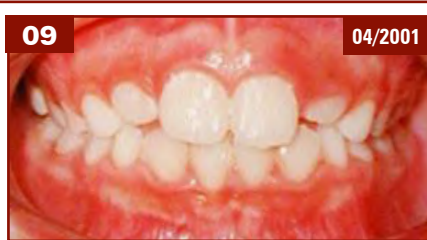02



«ensalada de dientes». Se observa en las radiografías que el 3.3 no va poder reemplazar al temporario, al igual que el 4.3. Hay COMPRESIÓN en el maxilar inferior, aunque más leve que en el maxilar superior. Al observar la panorámica y controlar el protocolo resulta que la COMPRESIÓN es mayor en el maxilar superior y habrá que ensanchar más en ese sector. Además se observa el maxilar superior el RACIMO DE UVA DE BIMLER, diastema

central, falta de espacio para los laterales, otras distopías y disfunciones. Se decide comenzar con la TÉCNICA DE VAZ DE LIMA<sup>7</sup>, utilizando un expansor solamente en el maxilar superior porque con el maxilar inferior todavía disponemos de tiempo. Se le coloca al medio terapéutico un resorte para cerrar el diastema y lograr espacio para los dientes laterales.

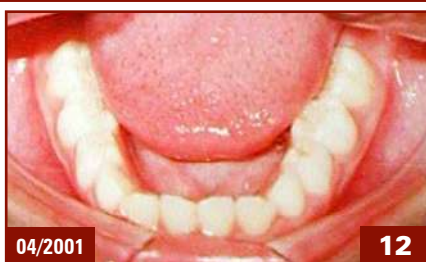
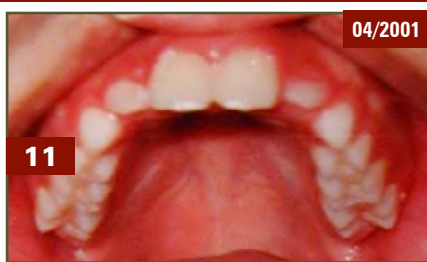(FOTOS 01 a 08)



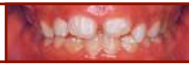04/2001

Luego de iniciado el tratamiento, se hace un control en abril de 2001 y ya se observan los dientes centrales sin diastema y comenzada la erupción de los dientes laterales.

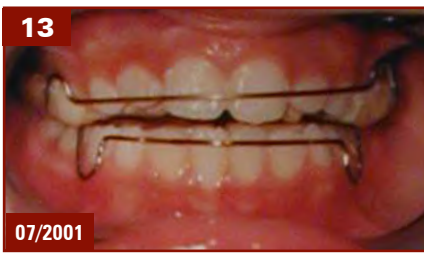(FOTOS 09 a 12)



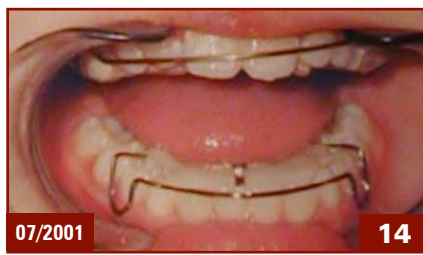



13



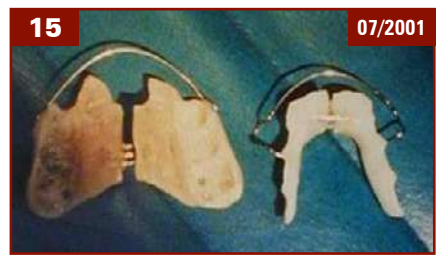07/2001



07/2001

14

15



07/2001

07/2001

Tres meses después sumamos a la paciente un expansor de VAZ DE

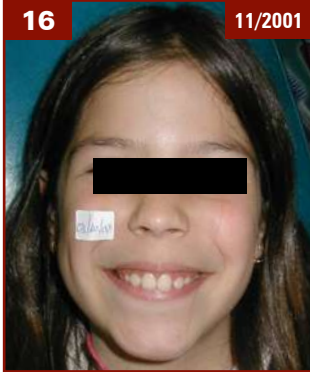LIMA también en el maxilar inferior. Esta vez los medios terapéuticos son distintos, el del maxilar superior está totalmente encapsulado, mientras que el inferior está desencapsulado, porque

se evidenciaba en AGUSTINA que sus dientes tenían una INCLINACIÓN HACIA LINGUAL.

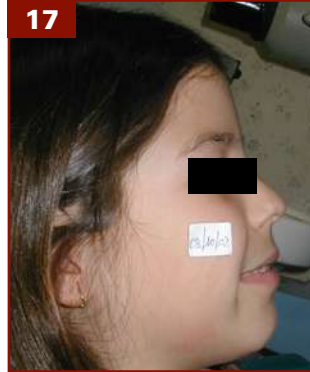(FOTOS 13, 14, y 15)

16

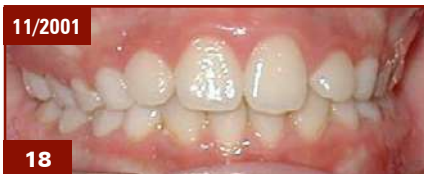11/2001



17

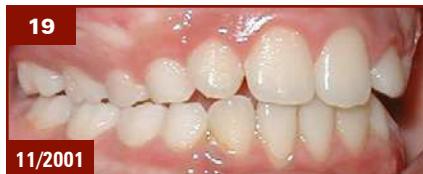

11/2001



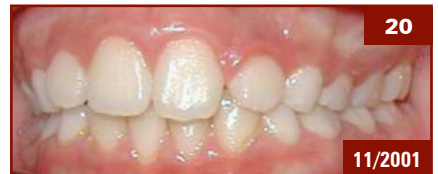18

19



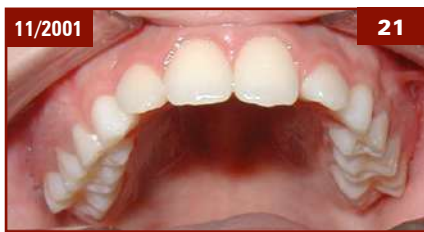11/2001

20



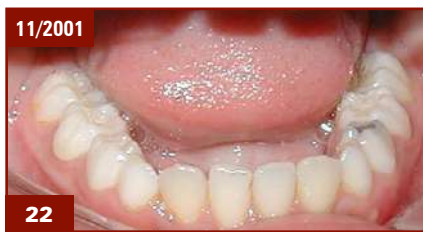11/2001

11/2001



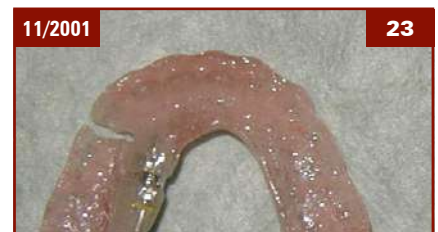21

11/2001



22

11/2001



23

11/2001

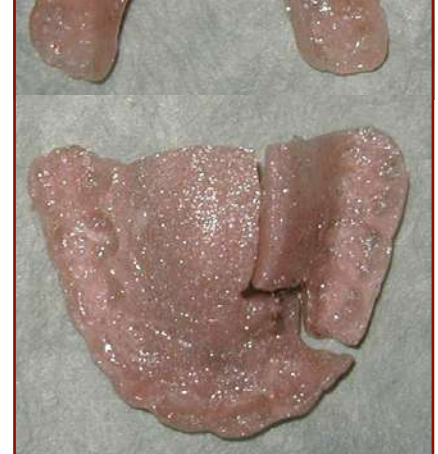
U nos de mis maestros decía que con una buena relación entre el paciente, los padres y el profesional no puede fallar el tratamiento, cuando uno de los tres no está contento, entonces el tratamiento puede fracasar.

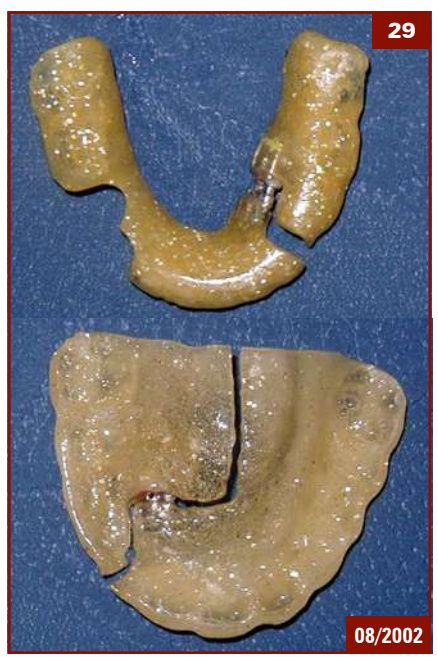
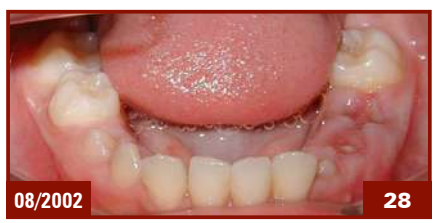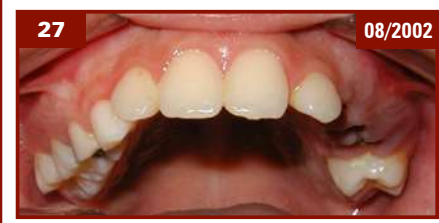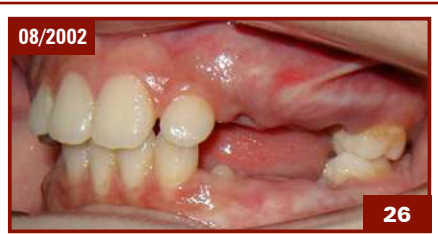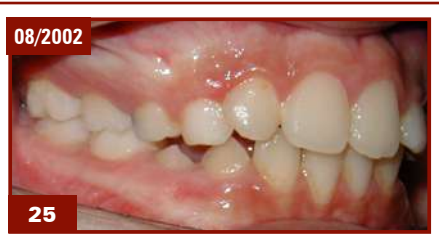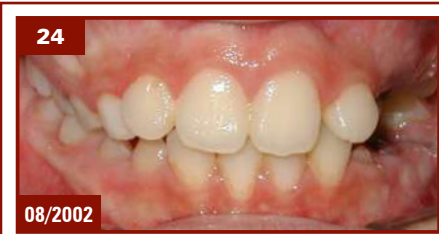La sonrisa en la cara de AGUSTINA es una clara muestra de que la paciente acudía contenta y dispuesta al tratamiento. Se entabló una muy buena relación con ella y con sus padres.

Se observa en las imágenes cómo se logró equilibrar el sector de los incisivos. Comienza el tiempo de preocuparse por disponer del espacio necesario para los recambios de los premolares y demás, por eso decidí utilizar un distalizador.

Para confeccionar la aparatología de VAZ DE LIMA era importante consultar a la paciente sobre cómo quería su medio terapéutico, teniendo en cuenta la importancia de los aspectos psicológicos durante el tratamiento. Lo solicitó rosa con brillitos plateados.

(FOTOS 16 a 23)





**08/2002**

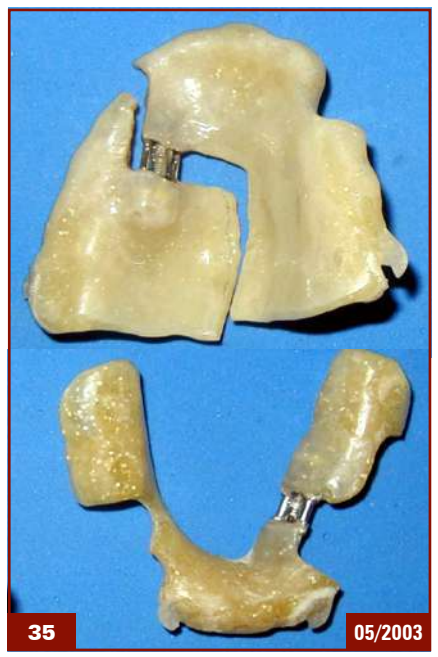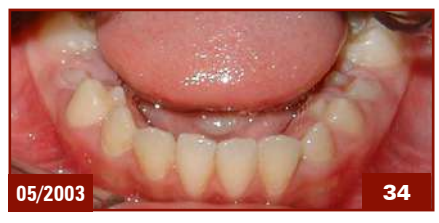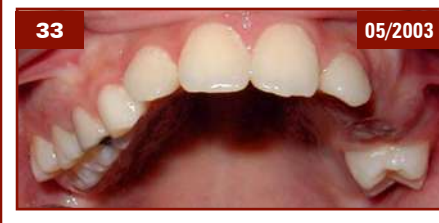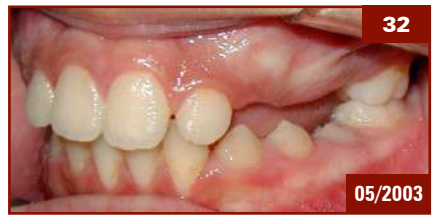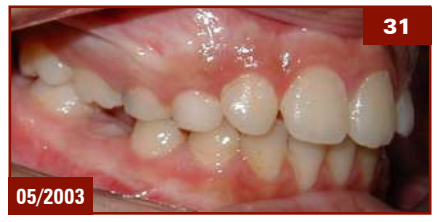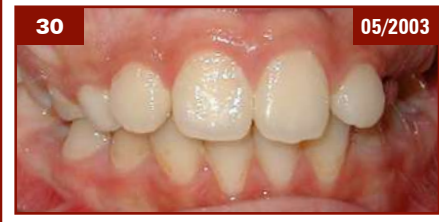Se observa en las imágenes que con sólo 9 meses de tratamiento se lograron evidentes cambios en los sectores II y III, aquí van erupcionar el 2.3, 2.4 y 2.5.

En el sector superior también podrán salir los caninos y premolares sin problemas, así que podemos trabajar en los sectores I y IV.

Esta vez la paciente quiso el nuevo medio terapéutico amarillo con brillitos plateados.

Se puede ver en la foto del maxilar inferior, en el sector III, que comenzaron a erupcionar el canino y los premolares. Lo mismo sucedió en el maxilar superior.

**(FOTOS 24 a 29)**



**05/2003**

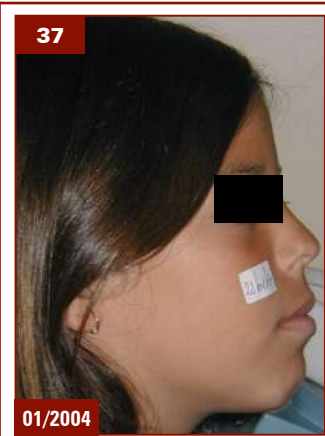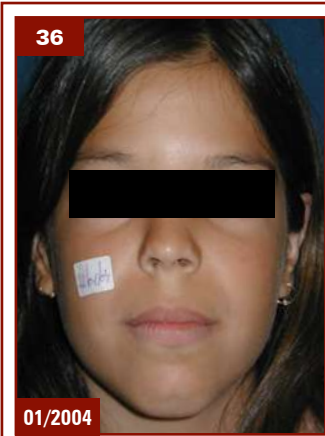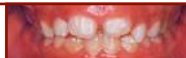En las imágenes de 2003 se evidencia el estado de los medios terapéuticos: destruidos, razón por la que deben cambiarse. Esta situación de rotura de los medios terapéuticos confirma el excelente uso de los mismos.

Los medios terapéuticos presentan piezas dentales desencapsuladas porque están en erupción, es así para aprovechar el crecimiento de los dientes.

En el sector III comprobamos nuevamente la tendencia hacia lingual.

**(FOTOS 30 a 35)**

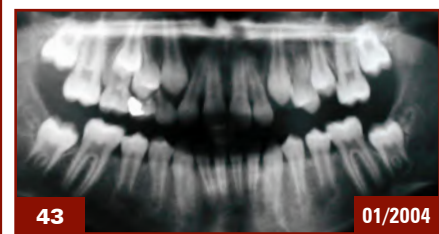
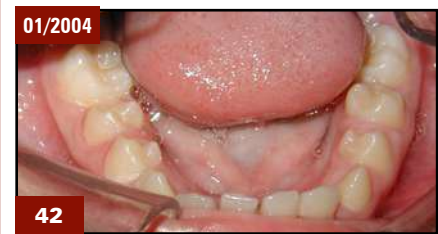
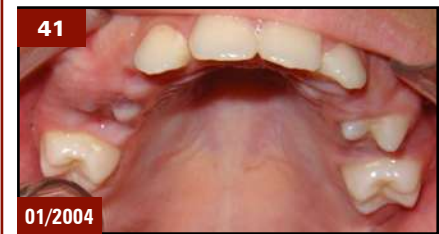
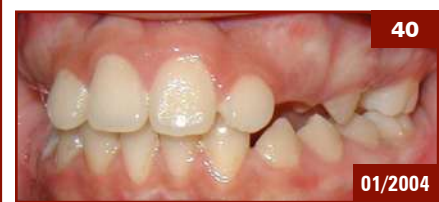
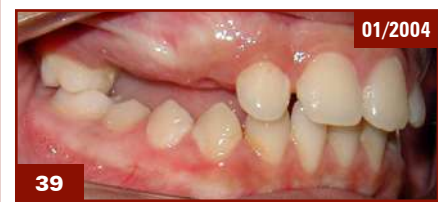
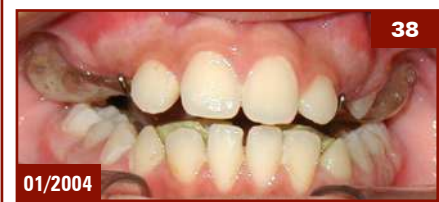01/2004

En esta etapa se comprueban los avances generados por la distalización. El espacio disponible para la salida de caninos y premolares en el sector I y IV, pero se comprueba la inclinación de ejes hacia lingual. El control radiográfico indica que en la parte superior aún tenemos problemas. Por esa

razón se aplica un medio terapéutico con lazo posterior con características diferentes y tiene un loop posterior. Por este motivo, cuando activemos el tornillo del medio terapéutico, obtendremos mayor expansión en todo el maxilar superior, pero la expansión será mayor en la zona anterior que la en la posterior. No se deben generar nuevos diastemas, ni desarmonizarse

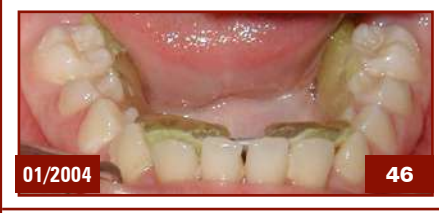
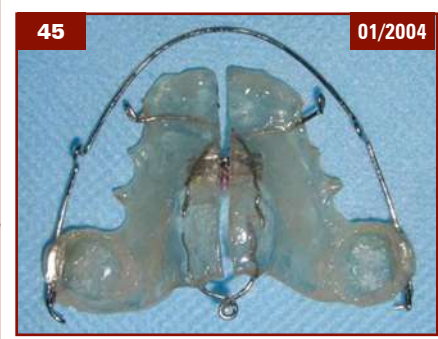
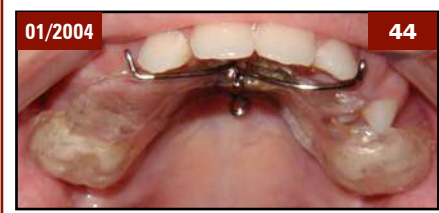el sector superior de los incisivos, por eso el medio terapéutico presenta distintos resortes. Tiene zonas desencapsuladas para no entopecer la erupción y como añadido lleva un ARCO NS<sup>9</sup> 10 por prevención, no era necesario obligadamente.

Si en algún momento llegara a variar el torque, tenemos la opción de colocar gomas sujetas a las ansas del arco y del acrílico para que el ARCO NS ejerza fuerzas hacia los dientes, pero siempre pasando por el ecuador dentario. Si no coincide con el ecuador dentario, tenemos

la opción de confeccionar una bolita con composite con una ranura para que encaje el arco. Y hay que desgastar el acrílico en palatino para que permita el cambio el torque.

(FOTOS 36 a 43)



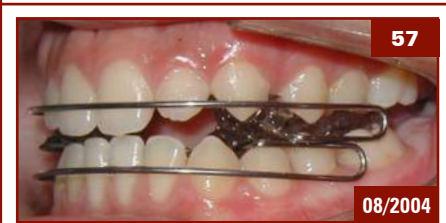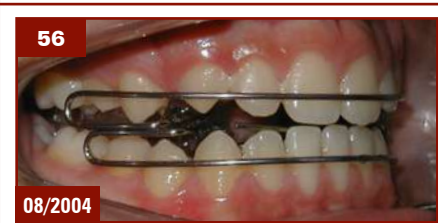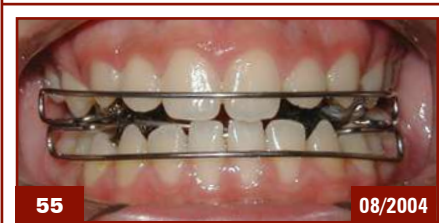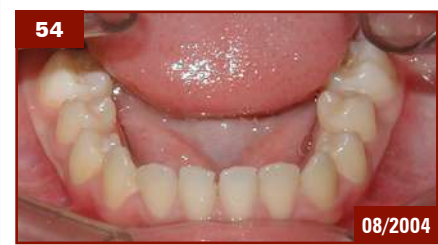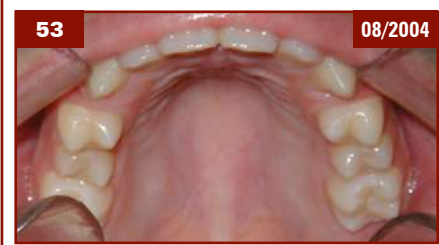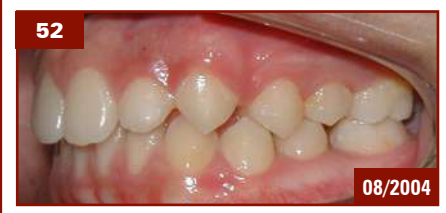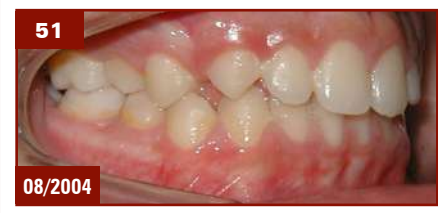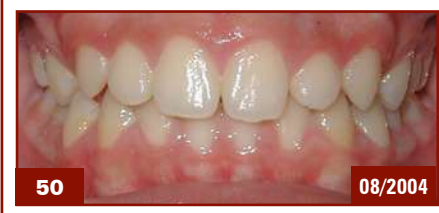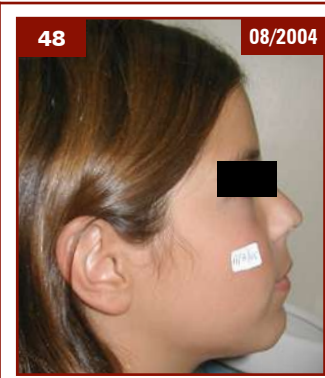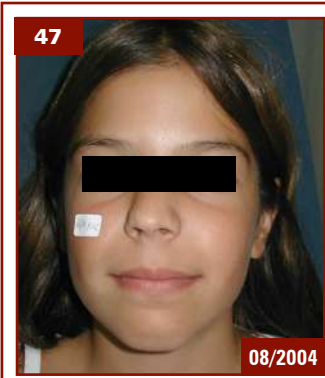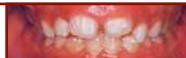01-2004: MEDIO TERAPÉUTICO

Se observa el medio terapéutico en boca. Aquí me detengo en la forma de trabajar el método terapéutico de VAZ DE LIMA desencapsulado inferior, que tiene un resorte de HAWLEY, porque no fue necesario. Confeccionado el medio terapéutico, se realiza un cierre de tres vueltas y se coloca acrílico en las ca-

ras linguales de los dientes que deben verticalizarse. Cuando está seco, pulido y no lastima la boca del paciente, se vuelven a dar las tres vueltas que retrocedí y una más para la activación. En las sucesivas consultas, hasta lograr la verticalización, se procede de la misma forma.

Cada uno los agregados de acrílico pueden realizarse de distinto color, exclusivamente por fines didácticos, ya que brindan un registro de las modificaciones.

(FOTOS 44 a 46)



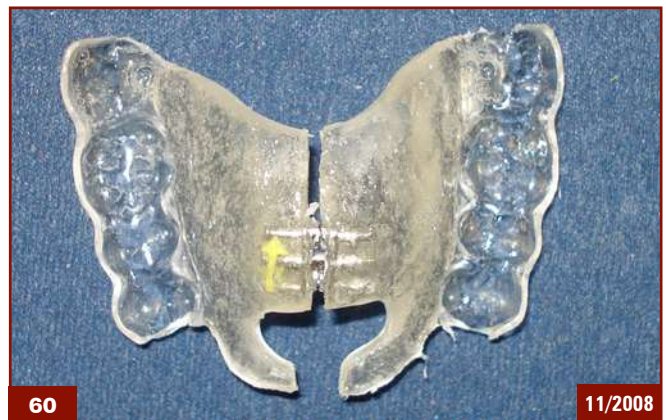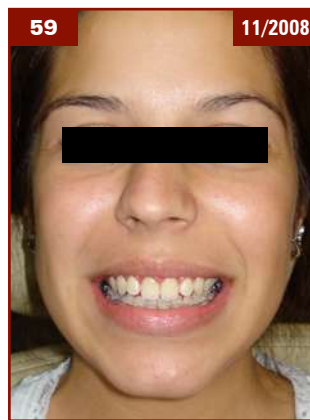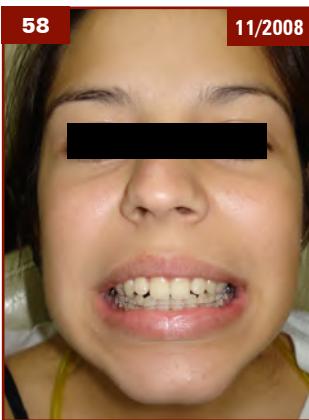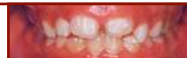**08-2004**

La cara de AGUSTINA es armónica. En ese momento le habían salido todos las piezas dentarias y no fueron necesarias extracciones, tuvo un tratamiento precoz y se encuentra usando otro medio terapéutico, un ACTIVADOR ABIERTO ELÁSTICO DE KLAMMT (AAEK) GENUINO CON MORDIDA CONSTRUCTIVA, sólo de uso nocturno. Deben terminar de crecer los dientes y engranar perfectamente, si es necesario con la utilización de HIPERBOLOIDE. Ya se han corregido las disfunciones. Como todo efecto es producto de una causa, si no se ataca la causa, al efecto no lo podremos modificar. Por esa razón deben resolverse definitivamente las disfunciones para que evitar una RECIDIVA.

Como todo tratamiento precoz, AGUSTINA se merecía un alta provisoria.

(FOTOS 47 a 57)



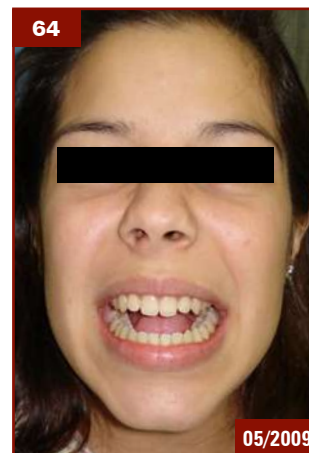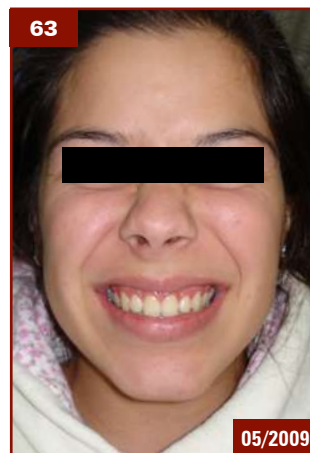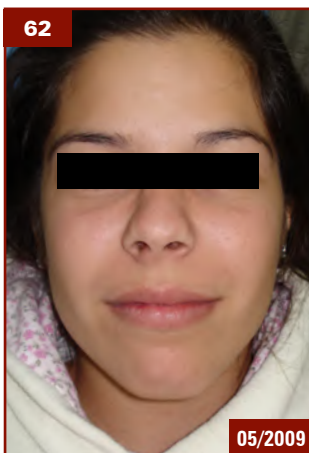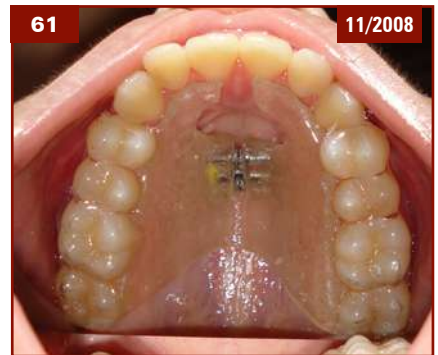


11-2008

La paciente volvió en 2008 siendo una señorita y queriendo corregir, con mucho criterio, defectos en la zona anterior y en los incisivos laterales. Se le colocó un VAZ DE LIMA SUPERIOR, ya que era necesario nuevamente obtener expansión. El medio terapéutico dispone de aletas, que permiten colocar acrílico o

gastar para dar movimiento a los dientes y que el conjunto quede armónico.

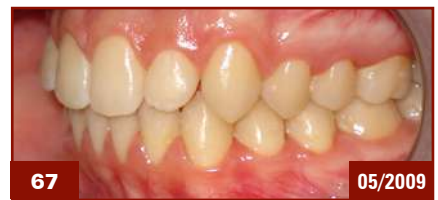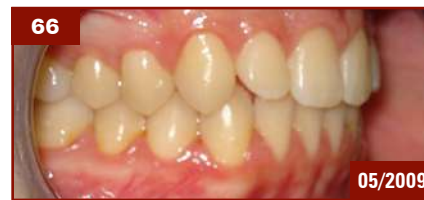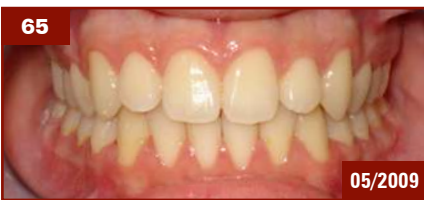(FOTOS 58 a 61)

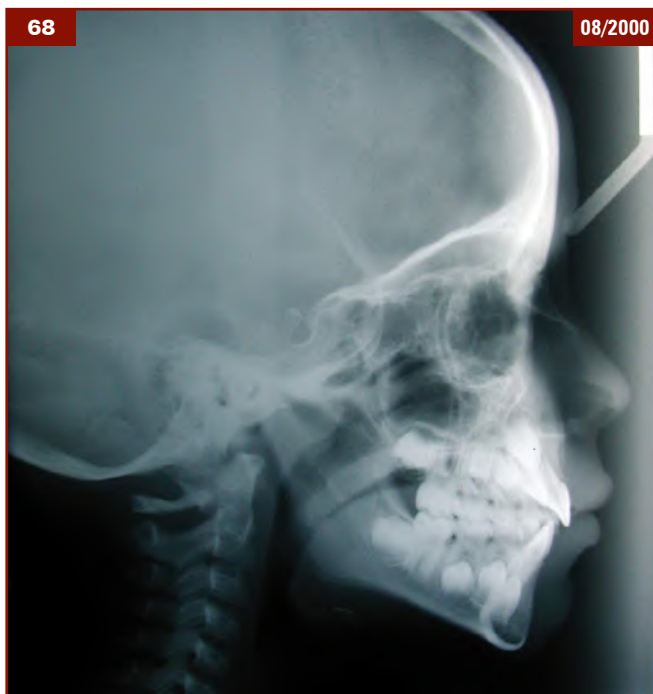
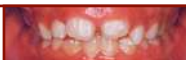
05-2009

En el control se observan los resultados.

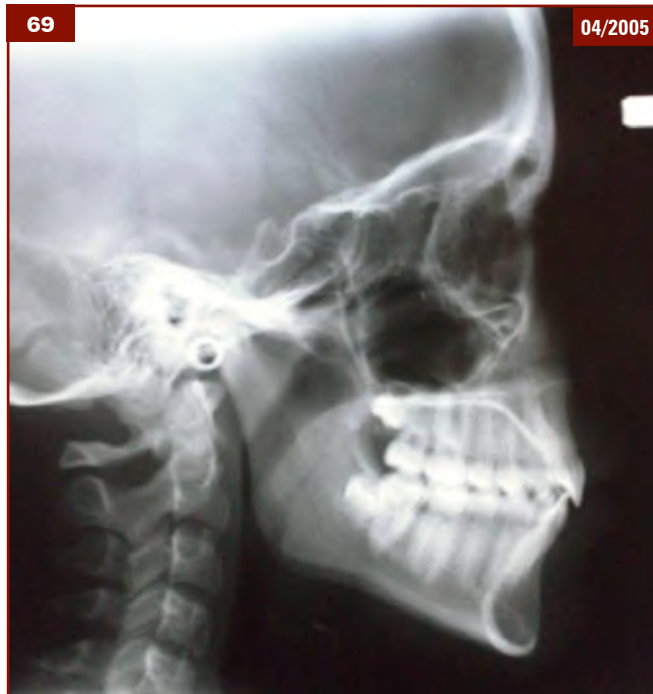(FOTOS 62 a 67)





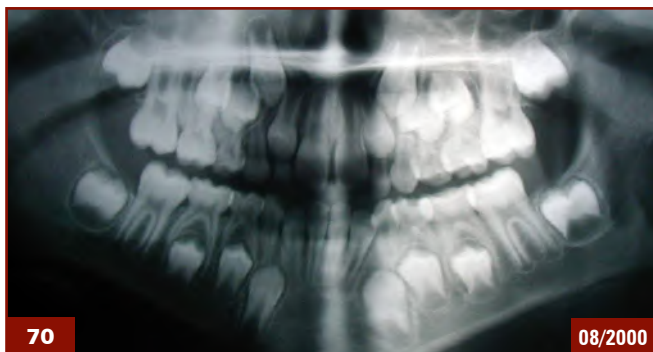68

08/2000



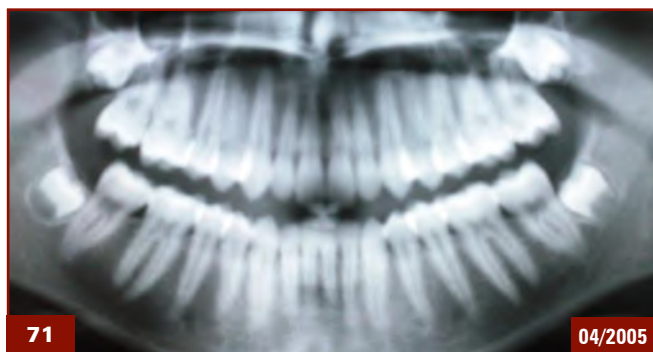69

04/2005



70

08/2000



71

04/2005

### COMPARATIVO DE RADIOGRAFÍAS

Las diferencias en las radiografías de 2000 y 2005 se hacen visibles por la oclusión y el hecho de haber sido tratada la paciente en forma precoz.

En las panorámicas es evidente que todavía falta que emerjan los terceros molares. En el maxilar superior, no hay problemas de espacio, pero en el maxilar inferior, si fuese necesario puede utilizarse un DISTALIZADOR BILATERAL que tenga el corte entre el 4.5 y el 4.6 y entre el 3.5 y 3.6.

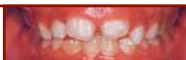Se activa el distalizador bilateral por sector, una vez el sector izquierdo y luego el sector derecho. Esto se hace sucesivas veces, hasta lograr llevar los dientes hacia atrás, cuando eso se alcanza, entonces se quita el medio terapéutico y los terceros

molares salen sin problemas, no siendo necesaria la extracción.

Este recurso es exitoso, siempre y cuando los terceros molares no estén en una posición horizontal, entonces no queda otra opción que la exodoncia.

(FOTOS 68 a 71) ■■■■





## NOTAS

Pueden consultarse otros artículos publicados sobre temas relacionados con Disfunciones, Tratamiento Precoz, Técnica de Vaz de Lima o RDFM y sobre Arco NS, y además de videoconferencias. para profundizar sobre esta temáticas:

1. FORMENTO DE SIVAK, A. N., *ORTOPEDIA FUNCIONAL DE LOS MAXILARES: CONCEPTOS BÁSICOS. DISFUNCIONES*, Magazine Dental, Edición 47, Año XII, Junio 2018, Buenos Aires, Argentina. <http://www.magazinedental.com/nota.php?nota=617>
2. FORMENTO DE SIVAK, A. N., *ORTOPEDIA FUNCIONAL DE LOS MAXILARES: DISFUNCIONES, DEGLUCIÓN ATÍPICA*, Magazine Dental, Edición 49, Diciembre 2018, Año XIII, Buenos Aires Argentina - <http://www.magazinedental.com/nota.php?nota=631>
3. FORMENTO DE SIVAK, A. N., *ORTOPEDIA FUNCIONAL DE LOS MAXILARES: DISFUNCIONES, ACTITUD POSTURAL*, Magazine Dental, Edición 48, Año 12, Septiembre 2018, Buenos Aires, Argentina - <http://www.magazinedental.com/nota.php?nota=619>
4. FORMENTO DE SIVAK, A. N., *ORTOPEDIA FUNCIONAL DE LOS MAXILARES: DISFUNCIONES. SUCCIÓN*, Magazine Dental, Edición 50, Año XII, Marzo 2019, Buenos Aires, Argentina - <http://www.magazinedental.com/nota.php?nota=659>
5. FORMENTO DE SIVAK, A. N., *ORTOPEDIA + ORTODONCIA: TRATAMIENTO PRECOZ APLICANDO EL CONCEPTO DE SALUD Y ENFERMEDAD DEL DR. RAMÓN TORRES. INTERRELACIÓN DE LAS TÉCNICAS*, Magazine Dental, Edición 38, Año X, Junio 2016, Buenos Aires, Argentina - <http://www.magazinedental.com/nota.php?nota=548>
6. FORMENTO DE SIVAK, A. N., *CONCEPTO DE SALUD Y ENFERMEDAD, OPORTUNIDAD DE TRATAMIENTO DE ACUERDO CON EL PROF. DR. RAMÓN TORRES*, Videoconferencia, Diciembre 2020 - <https://www.youtube.com/watch?v=usloSlqeiKE&t=6665s>
7. FORMENTO DE SIVAK, A. N., *¿QUÉ ES LA REHABILITACIÓN DINÁMICA Y FUNCIONAL DE LOS MAXILARES (RDFM) O TÉCNICA DE VAZ DE LIMA?*, Magazine Dental, Edición 54, Año XV, Septiembre 2020, Buenos Aires, Argentina <http://www.magazinedental.com/nota.php?nota=708> (PARTE I - TEORÍA)
8. FORMENTO DE SIVAK, A. N., *¿QUÉ ES LA REHABILITACIÓN DINÁMICA Y FUNCIONAL DE LOS MAXILARES (RDFM) O TÉCNICA DE VAZ DE LIMA?*, Magazine Dental, Edición 54, Año XV, Septiembre 2020, Buenos Aires, Argentina <http://www.magazinedental.com/nota.php?nota=709> (PARTE II - CASO CLÍNICO)
9. FORMENTO DE SIVAK, A. N., *ARCO N.S.: CARACTERÍSTICAS, CONFECCIÓN Y ALGUNOS CASOS CLÍNICOS*, , Edición 53, Año XV, Diciembre 2019, Buenos Aires, Argentina - <http://www.magazinedental.com/nota.php?nota=689>
10. FORMENTO DE SIVAK, A. N., *CONCEPTOS BÁSICOS DE ORTOPIEDIA Y ARCO N.S.*, Videoconferencia, Agosto 2020 - <https://www.youtube.com/watch?v=b-lSpkcvls&t=13s>

## ACERCA DE LA AUTORA.

**A**RACELI Noemí FORMENTO DE SIVAK es Odontóloga egresada de la FOUBA (1974) y Especialista en Ortopedia FUNCIONAL DE LOS MAXILARES de la AAOFM, donde ejerció la docencia hasta 2004. Incursionó en la



ortodoncia convencional. Obtuvo los títulos Excelencia en la Técnica (2001) y Excelencia Científica (2005), ambos en Brasil, en la especialidad REHABILITACIÓN DINÁMICA FUNCIONAL DE LOS MAXILARES (RDFM) o Técnica de Vaz de Lima. Miembro activo del Grupo de estudios Mauricio (GEM Brasil) y fundadora, representante y directora del GEM ARGENTINA. Creadora del ARCO NS. Autora del libro *ORTOPEDIA Y*

*ORTODONCIA (LA OTRA PERSPECTIVA...)*. Colaboradora en la parte funcional en la firma ALL RIGHT. Dictante de conferencias en su país y en el extranjero.

## CONTACTO CON LA AUTORA.

(+54 -911) 4971-7795

noemiformento@hotmail.com

DISEÑO  
GRAFICO &  
EDITORIAL

15-3918-2241

aes.editorial@gmail.com

TAR  
JE  
TAS

BOL  
SAS

EN  
VAS  
ES

PA  
PE  
LE  
RÍA

ADRIAN  
EMILIO  
SIGNORELLI