




Por
ARACELI NOEMÍ FORMENTO DE SIVAK
Odontóloga
Argentina



ORTOPEDIA + ORTODONCIA.

UN NUEVO CASO DE IATROGENIA: SU TRATAMIENTO EN EL GEM DE ARGENTINA.

RESUMEN: EL PACIENTE LLEGA A LA CONSULTA LUEGO DE 8 AÑOS DE TRATAMIENTO CON MALA PRAXIS ORTODÓNTICA PROVENIENTE DE OTRO INSTITUTO. PACIENTE CON TRATAMIENTO IATROGÉNICO PRODUCTO DE ORTODONCIA FIJA. ES TRATADO CON INTERRELACIÓN DE TÉCNICAS (RDFM - TÉCNICA DE VAZ DE LIMA + TÉCNICA DE ROTH). **PALABRAS CLAVE:** INTERRELACIÓN DE TÉCNICAS: RDFM (TÉCNICA DE VAZ DE LIMA) + ORTODONCIA REMOVIBLE + ORTODONCIA FIJA + TÉCNICA DE ROTH. FONOAUDIOLÓGÍA. DISTALIZADORES, EXPANSORES, GOMAS PARA CLASE III. MESIOGRESIÓN SECTOR I, II, III Y IV.

JUNIO 2005

INTRODUCCIÓN.

El PACIENTE llega a la CONSULTA tras 8 años DE TRATAMIENTO IATROGÉNICO con ORTODONCIA FIJA (TÉCNICA DE ROTH, PACIENTE DÓLICO CEFÁLICO). Su CEFALOMETRÍA indica CLASE III con HIPODESARROLLO de la PREMAXILA. Como siempre se utiliza la INTERRELACIÓN DE LAS TÉCNICAS. Debido a la MESIOGRESIÓN de los CUATRO SECTORES, la primera que se utiliza es RDFM (TÉCNICA DE VAZ DE LIMA). En todo momento se sabe que serán extraídos: 1.4, 2.4, 3.4 y 4.4 en su debido momento (y CONCOMITANTEMENTE FONOAUDIOLÓGÍA). Se usaron distintos diseños de RDFM: DISTALIZADORES y EXPANSORES, el EXPANSOR únicamente en MAXILAR SUPERIOR y siempre con GOMAS PARA CLASE III. Luego, para finalizar el TRATAMIENTO, lo hace con TÉCNICA FIJA, específicamente con la TÉCNICA DE ROTH. Posteriormente se hace CONTENCIÓN FIJA en el MAXILAR INFERIOR y MÓVIL en el SUPERIOR.

PACIENTE.

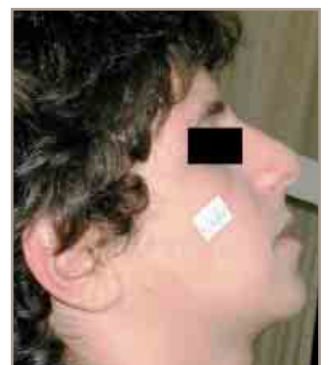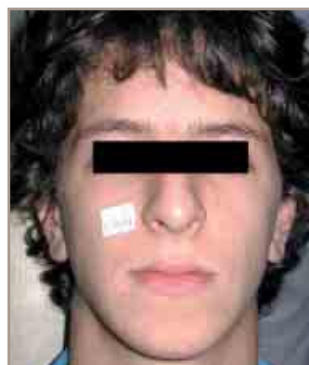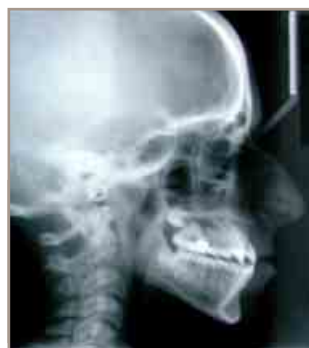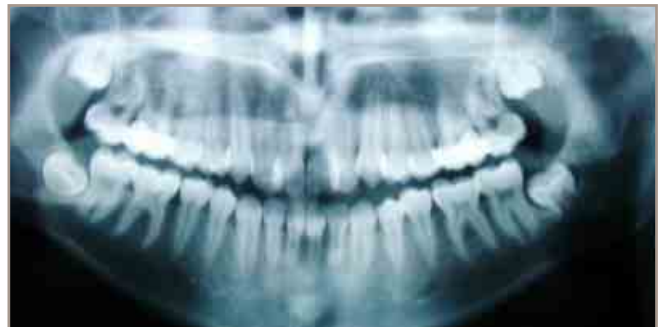IGNACIO.

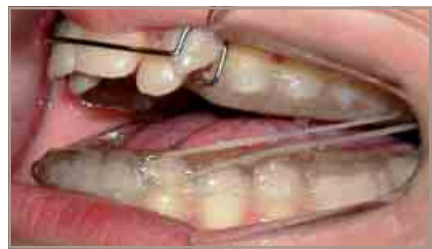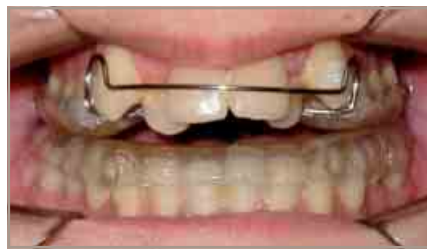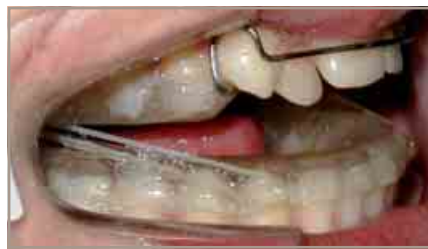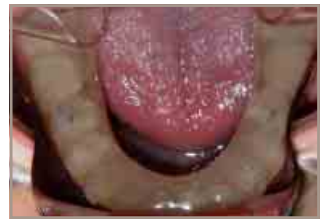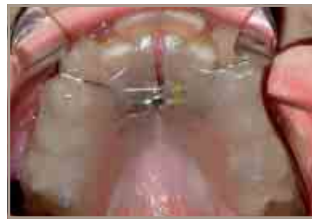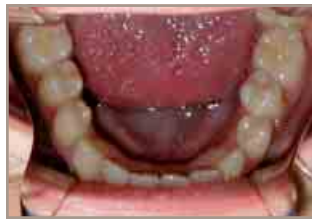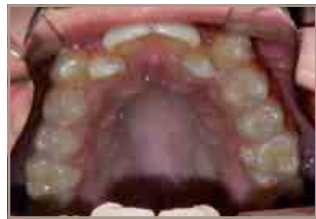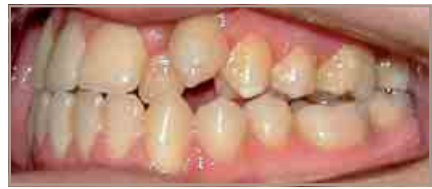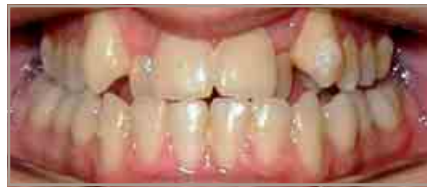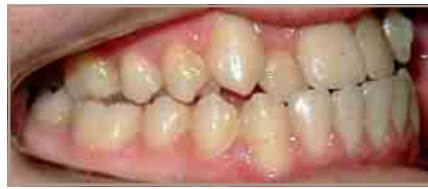EDAD.

17 AÑOS.

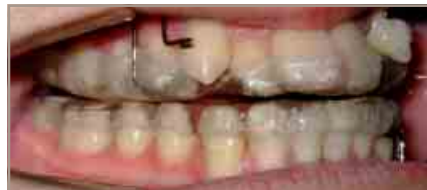
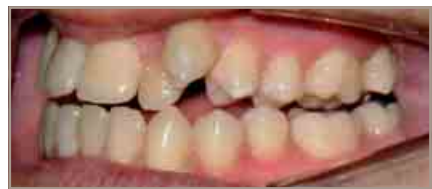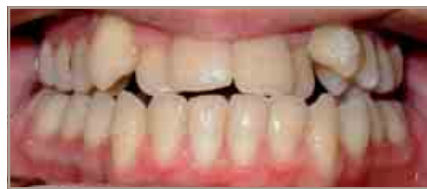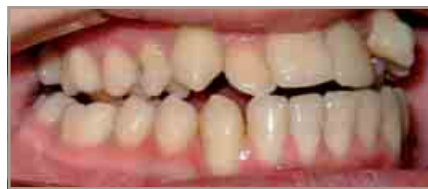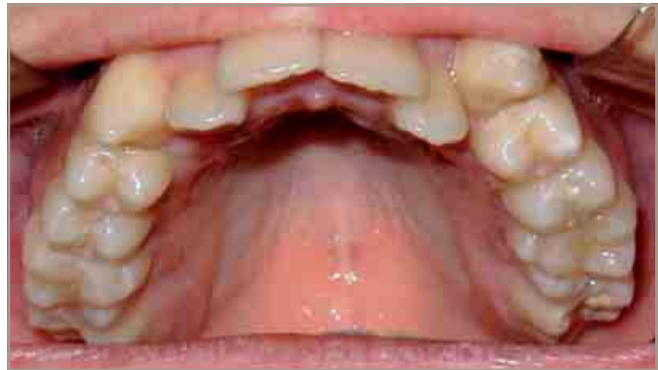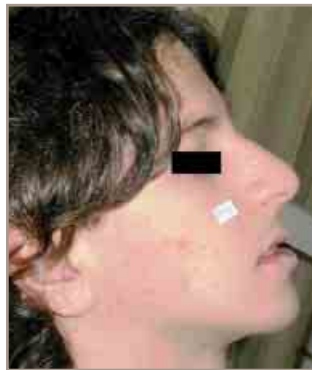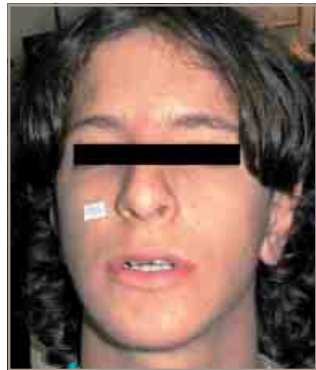DIAGNÓSTICO.

Además de ser DÓLICO CEFÁLICO su RESPIRACIÓN es BUCAL. CLASE III verdadera. PALADAR medianamente OJIVAL. LLAVE MOLAR y LLAVE CANINA CLASE III. COMPRESIÓN BILATERAL SEVERA en el maxilar superior. INCOMPETENCIA LABIAL. Todas las FUNCIONES ALTERADAS. Los CUATRO SECTORES en MESIOGRESIÓN. Es hermano del PACIENTE presentado en el número anterior. Si bien su caso no es tan severo, no hubo necesidad de hacer DISYUNCIÓN. Aún cuando se aplica la TÉCNICA DE ROTH, no dejaron de utilizarse GOMAS PARA CLASE III. Se muestran las fotografías de las RX, no así los ESTUDIOS CEFALOMÉTRICOS por una cuestión de espacio, pero están a disposición de quienes los soliciten. Se exhibe el ESTADO BUCAL al momento del inicio del TRATAMIENTO.





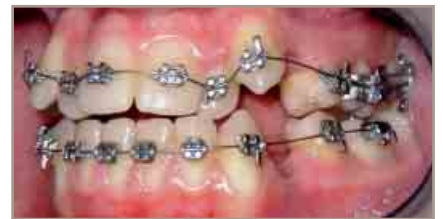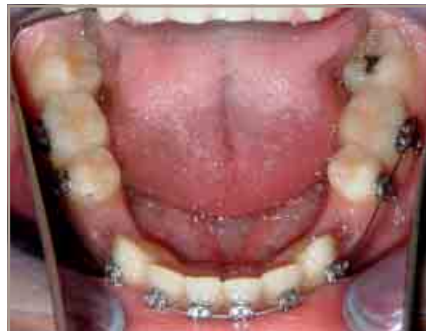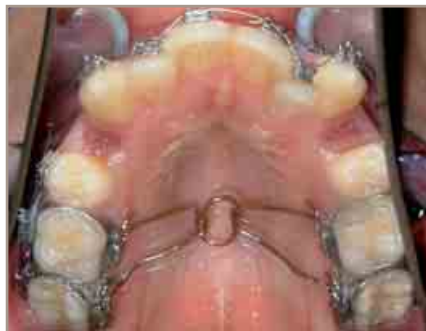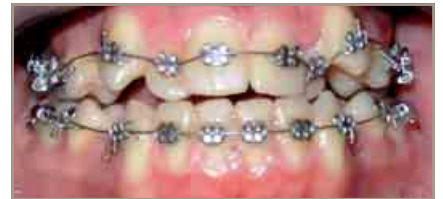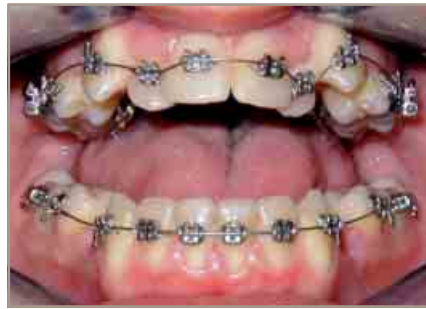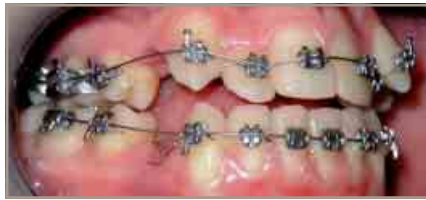OCTUBRE 2005



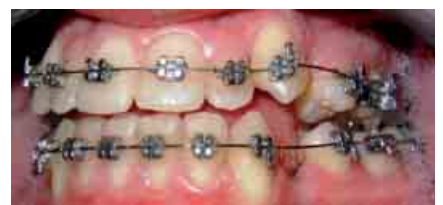
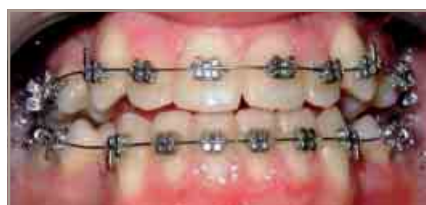
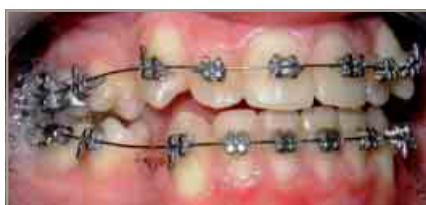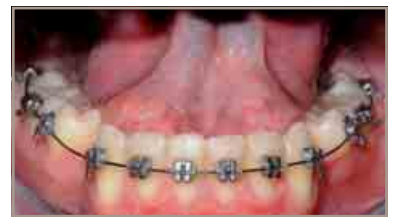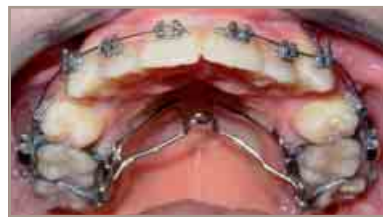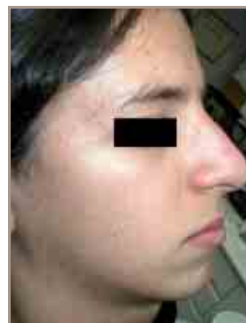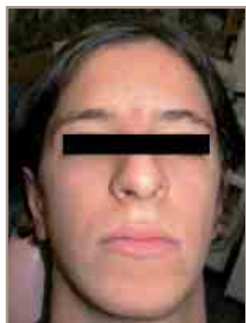JULIO 2006

Se realiza el armado con TÉCNICA DE ROTH y las EXTRACCIONES de los PREMOLARES indicadas anteriormente.

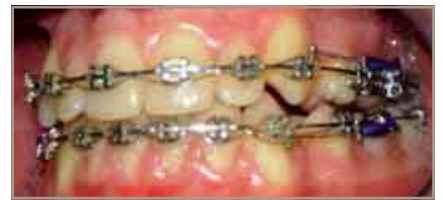
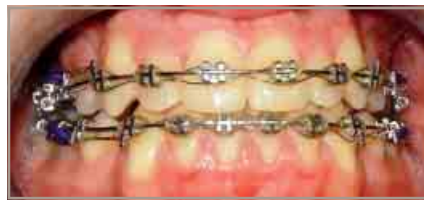
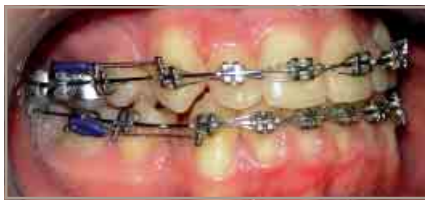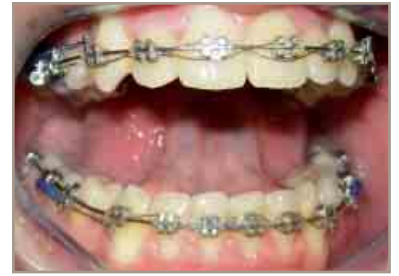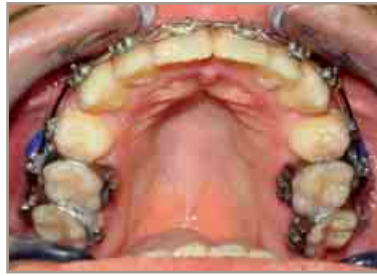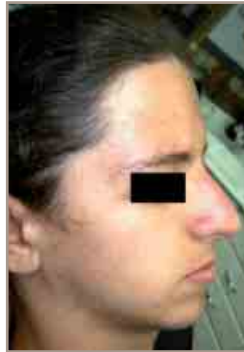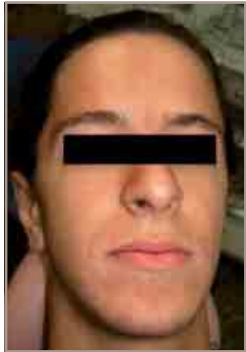MAYO 2007

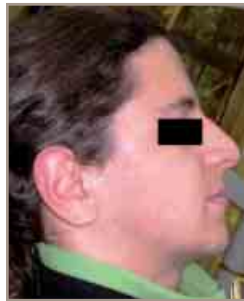
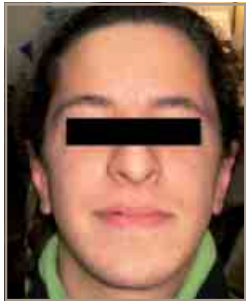


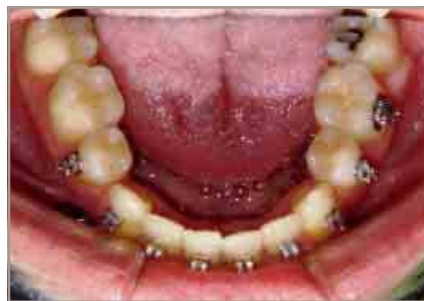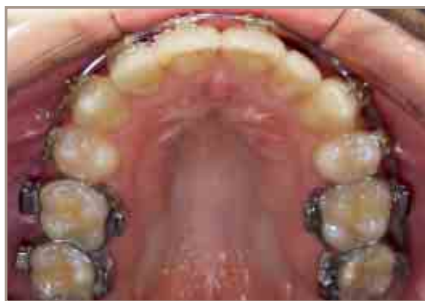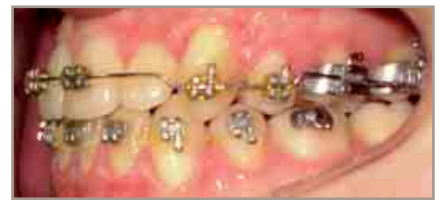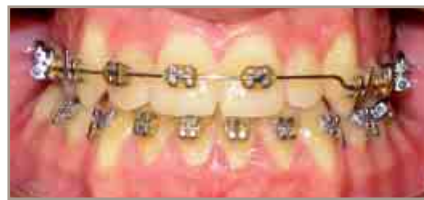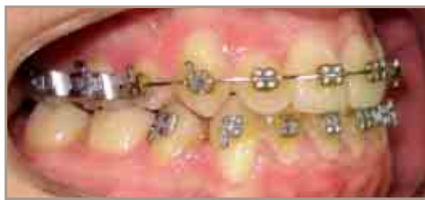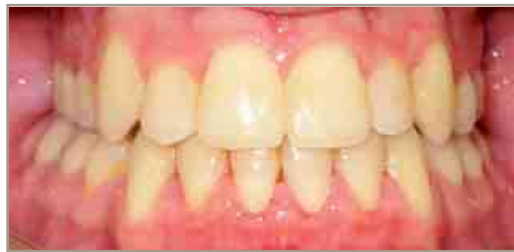CONTROL EN ENERO 2008



JULIO 2009

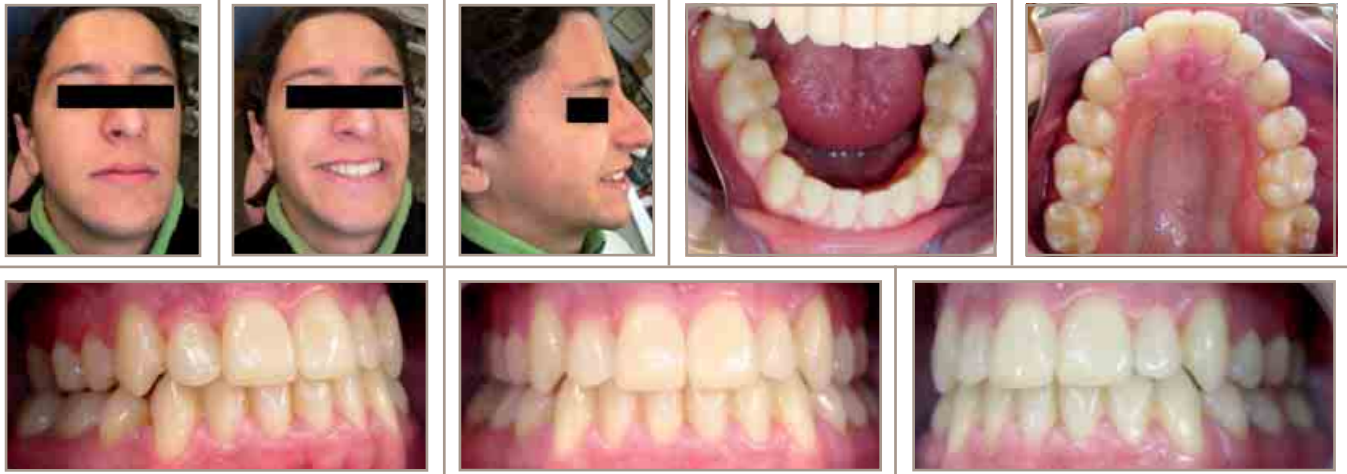

En 2009 tuvimos un panorama más elocuente y gratificante del caso.

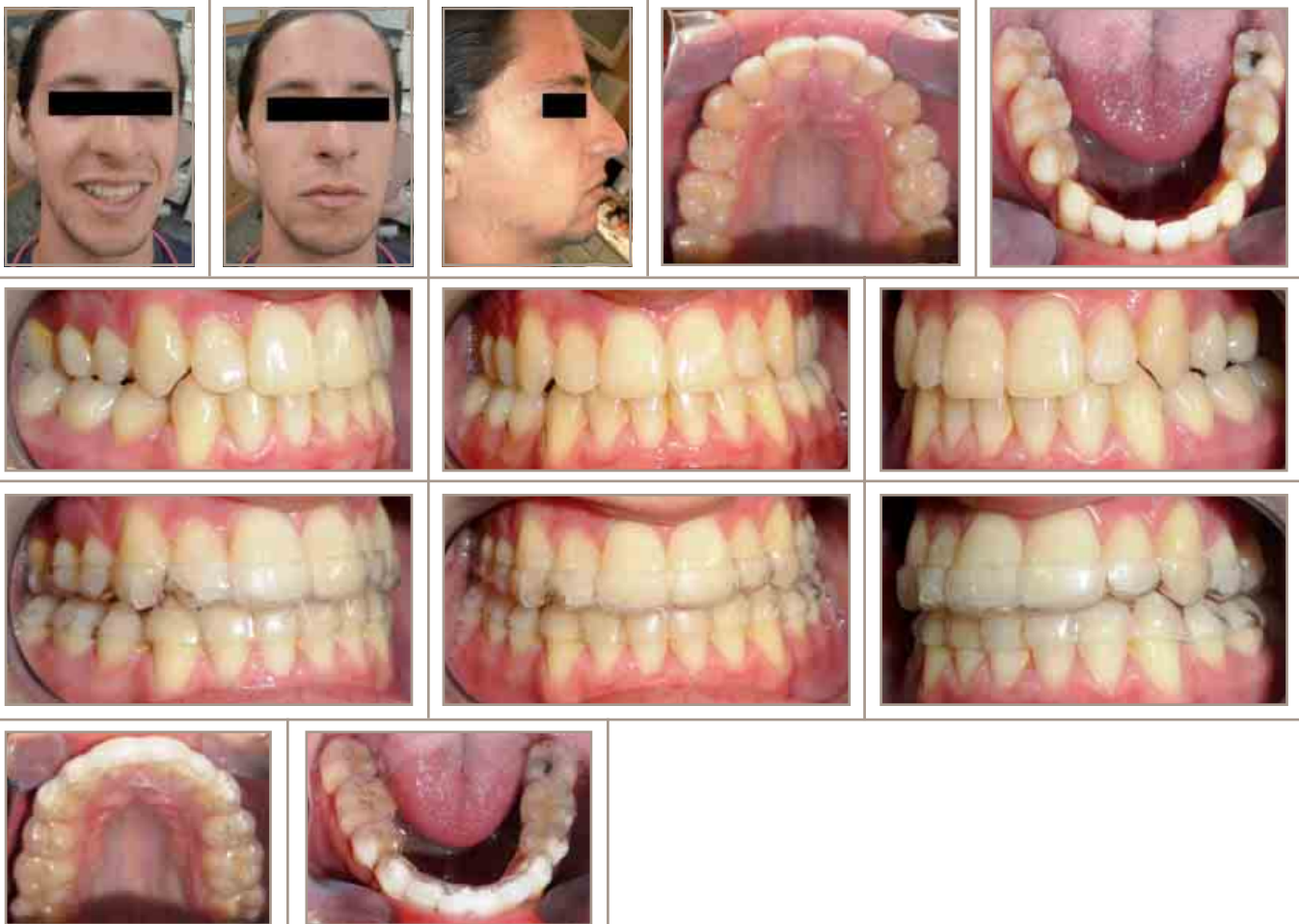



OCTUBRE 2009

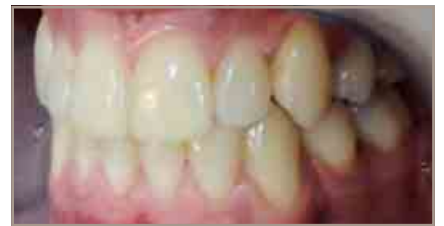
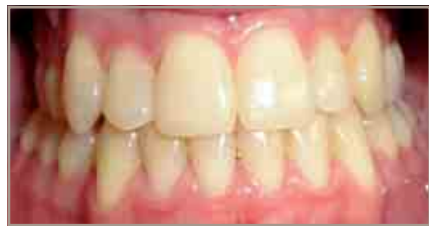
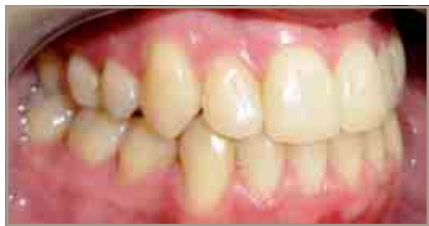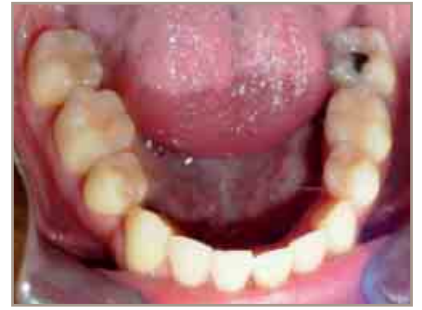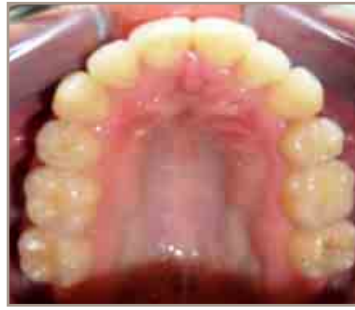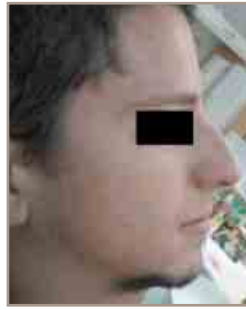DICIEMBRE 2010

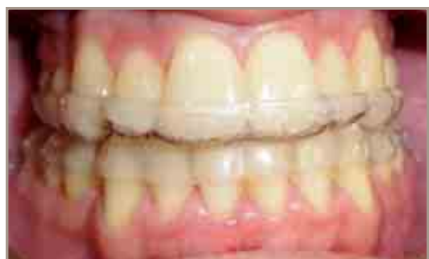
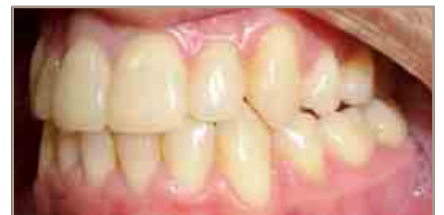
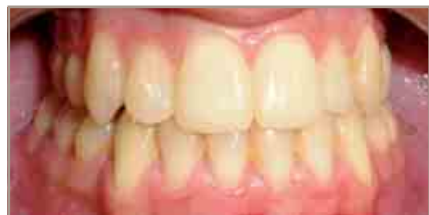
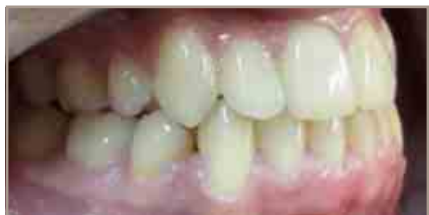
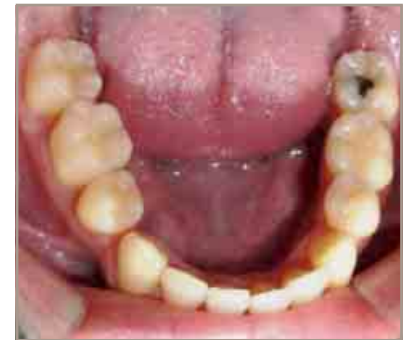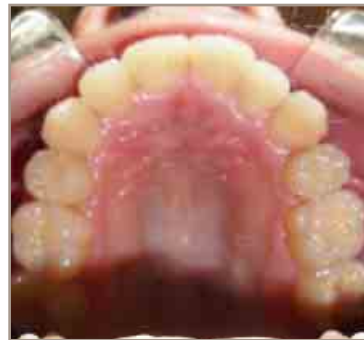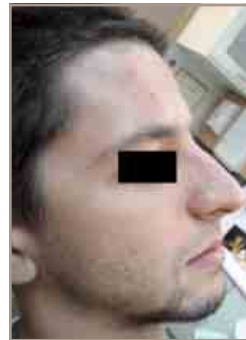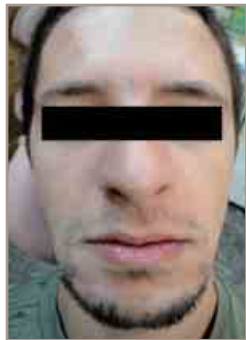MARZO 2011



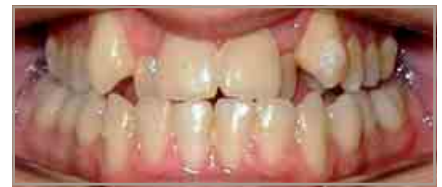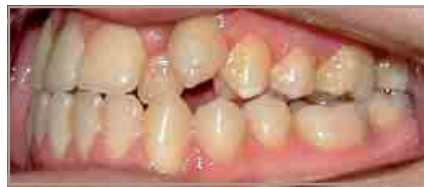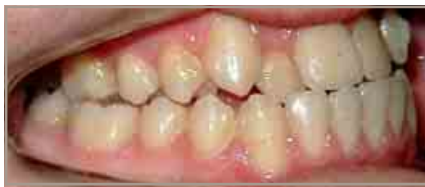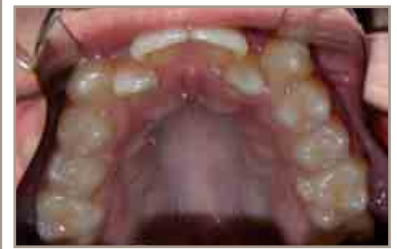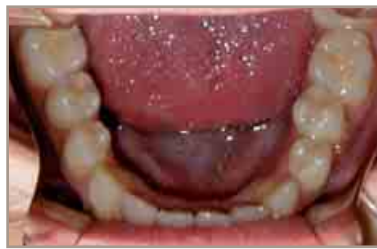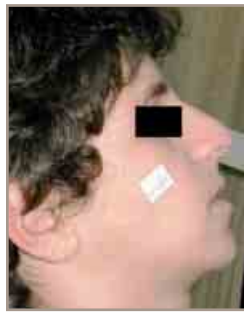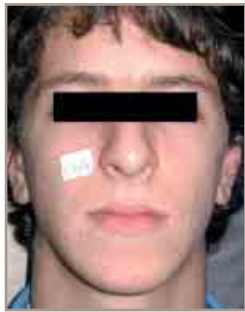FEBRERO 2012



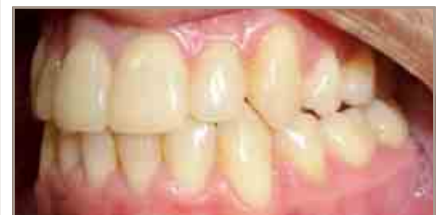
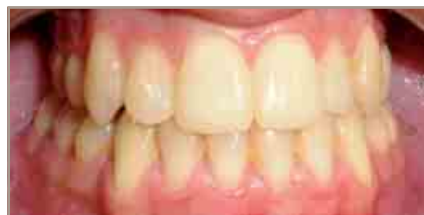
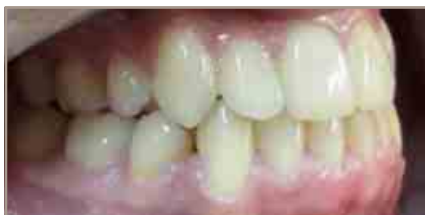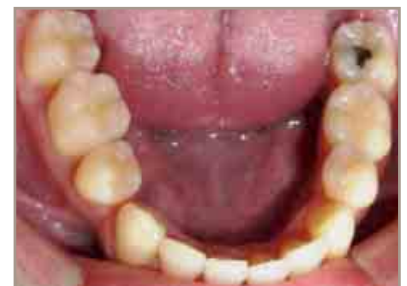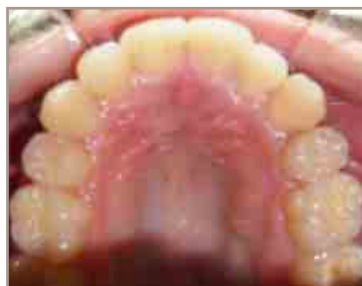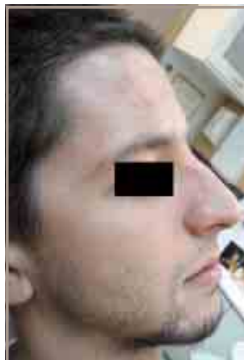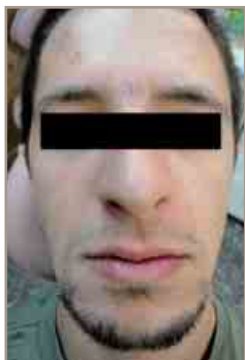COMPARATIVO

JUNIO 2005



FEBRERO 2012



SOBRE LA AUTORA.



La Dra. ARACELI NOEMI FORMENTO DE SIVAK es ODONTÓLOGA egresada de la FOUBA en 1974. ESPECIALISTA en ORTOPEDIA FUNCIONAL DE LOS MAXILARES de la AAOFM, donde ejerció

la DOCENCIA hasta el año 2004. Incursionó en la ORTODONCIA CONVENCIONAL y además obtuvo distintos títulos dentro de la REHABILITACIÓN DINÁMICA Y FUNCIONAL DE LOS MAXILARES (RDFM) o TÉCNICA DE VAZ DE LIMA. Obtuvo el TÍTULO DE EXCELENCIA EN LA TÉCNICA en 2001, y el TÍTULO DE EXCELENCIA CIENTÍFICA, en 2005. Es MIEMBRO ACTIVO del GRUPO DE ESTUDIOS MAURICIO (GEM).

FUNDADORA y REPRESENTANTE del GRUPO GEM EN ARGENTINA.

CREADORA del ARCO NS y autora del libro «ORTOPEDIA Y ORTODONCIA (LA OTRA PERSPECTIVA...))».

CONTACTO:

Tel.: 4768-2477 / 3354
noemiformento@hotmail.com
www.gemargentina.com.ar