



# magazine<sup>®</sup> DENTAL



REVISTA DE ODONTOLÓGIA Y PRÓTESIS DENTAL

MAGAZINE DENTAL: AV. CORRIENTES 4774 PISO 1° DTO. 24 (1414) CIUDAD AUTÓNOMA DE BUENOS AIRES ARGENTINA

AÑO 18 # 63 4<sup>to</sup> TRIMESTRE DIC 2022 - ENE-FEB 2023 C.A.B.A. REPÚBLICA ARGENTINA EJEMPLAR LEY 11.723 ISSN 1850-9940

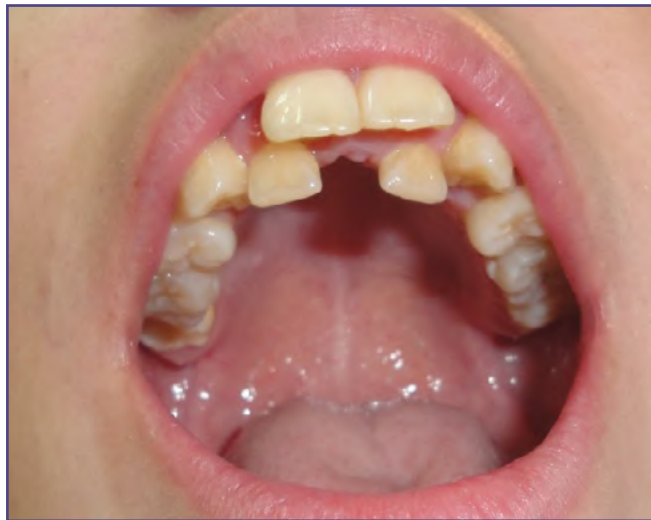

- LA CURCUMINA HACE MÁS SALUDABLE LA ODONTOLÓGIA
- LA INTELIGENCIA ARTIFICIAL EN LA ODONTOLÓGIA
- GESTIÓN ODONTOLÓGICA: GUÍA PARA DISEÑAR UNA ESTRATEGIA DE MARKETING EN INTERNET POR EL DR. CRISTIAN KULZER
- AMANN GIRRBACH: NUEVA SEDE EMPRESARIAL SOSTENIBLE EN MÄDER (AUSTRIA)
- NUEVA PLATAFORMA DIGITAL DE SERVICIOS: ¿QUÉ ES TODO ODONTO?

- UNLAR: TALLER DE ODONTOLÓGIA APLICADA AL DEPORTE
- IDS: DEL 14 AL 18 DE MARZO EN ALEMANIA
- NOVEDADES AMANN GIRRBACH PARA LA IDS 2023
- IMPLANTES DE ZIRCONIA: EL HORIZONTE ES BLANCO POR EL DR. GERMÁN BERNHARDT
- TUMOR BENIGNO: LIPOMA EN GLÁNDULA SUBMAXILAR IZQUIERDA HALLAZGO QUIRÚRGICO POR EL DR. ANGEL MAGLIOCCO Y EL DR. TOMÁS GONZÁLEZ
- ORTOPEDIA MAXILAR: SEVERO CASO DE IATROGENIA POR LA OD. ARACELI NOEMÍ FORMENTO DE SIVAK



Por  
**ARACELI NOEMÍ  
FORMENTO DE SIVAK**  
Odontóloga  
ARGENTINA



## ORTOPEDIA FUNCIONAL MAXILAR

# SEVERO CASO DE IATROGENIA

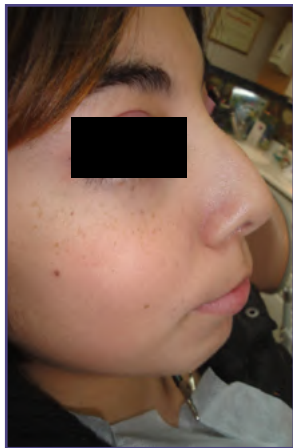**RESUMEN:** RESTABLECER EN UNA PACIENTE LA SALUD BUCAL Y GENERAL, LA FUNCIONALIDAD, LA ESTÉTICA, LA AUTOESTIMA Y LA SOCIABILIZACIÓN, LUEGO DE SUFRIR UNA CLARA MALA PRAXIS.

**PALABRAS CLAVE:** ORTOPEDIA FUNCIONAL DE LOS MAXILARES. TÉCNICA DE REHABILITACIÓN DINÁMICA DE LOS MAXILARES (RDFM) O TÉCNICA DE VAZ DE LIMA. ORTODONCIA FIJA SISTEMA DAMON. ALINEADORES ESTÉTICOS ALLRIGHT.

**E**ste es un caso muy complejo e interesante a la vez. La paciente JULIETA, llegó a la consulta a los 17 años.

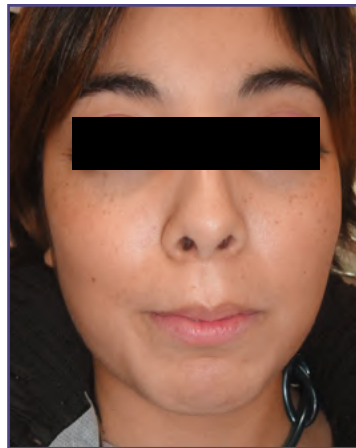Como enseñara el Dr. RAMÓN TORRES y como se presenta en este caso, por la edad de la paciente y ante la evidente IATROGENIA, se perdió la OPORTUNIDAD DEL TRATAMIENTO. Por esta razón se podrá resolver el caso, pero se deberá invertir mayor tiempo y mayores recursos. Además, por lo ya dicho, no siempre se podrá lograr el 100% de efectividad.

JULIETA comenzó a ser tratada por distintos profesionales de la salud oral desde los 8 años hasta los 15 años de edad. Durante este período de tratamientos,



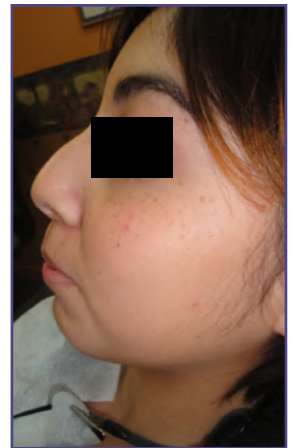de manera evidente, no se obtuvo ningún resultado satisfactorio.

Desorientados y frustrados los padres de la paciente y, a su vez, con la misma JULIETA sin ganas de hacer consultas con otros profesionales, pasa-



ron dos años en que no se realizó ningún tipo de tratamiento. Recuperada algo de esperanza, asiste a mi consultorio por primera vez en 2015, en un último intento de recomponer su salud dental.

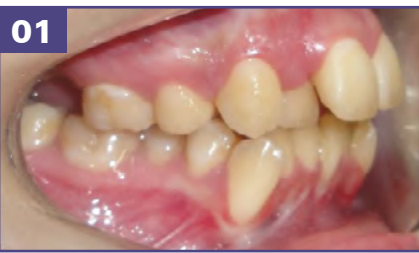Como puede verse en las imágenes, llegó con un estado bucal lamentable y desequilibrado to-



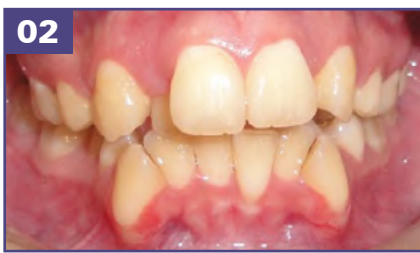talmente el SISTEMA ESTOMATOGNÁTICO.



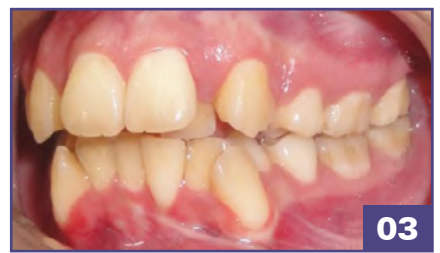01



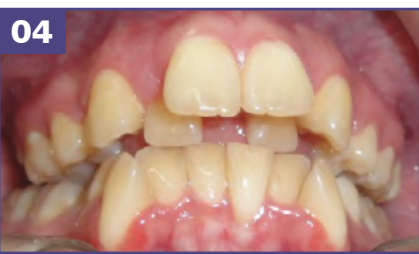02



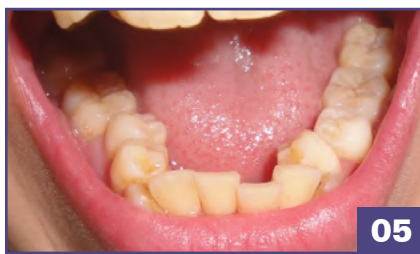03



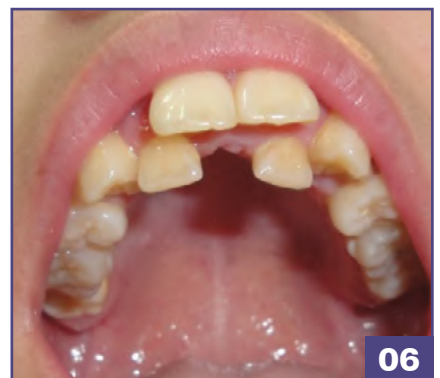04



05



06



## DIAGNÓSTICO

Fotos 01 a 06

**L**a paciente presentaba COMPRESIÓN en ambos maxilares, MESIOGRESIÓN de los cuatro sectores, diversas DISTOPÍAS Y DISFUNCIONES dentarias.

En el MAXILAR SUPERIOR los INCISIVOS LATERALES se ubicaban detrás de los CENTRALES, el 1.2 y el 2.1 estaban desplazados por palatino respecto del 1.1 y el 2.1. Para poder deglutir la paciente acomodaba la MANDÍBULA INFERIOR para masticar con los INCISIVOS LATERALES. Padeecía vergüenza de presentarse socialmente por su aspecto y un gran desinterés en seguir con tratamientos, porque que no tenían éxito. Tenía realizadas las EXODONCIAS de los PRIMEROS PREMOLARES superiores izquierdo y derecho (1.4 y 2.4).

En el MAXILAR INFERIOR no había sido tratada nunca, no le habían extraído los PREMOLARES y los CANINOS estaban totalmente VESTIBULIZADOS.

De manera evidente (IATROGENIA) las técnicas previas utilizadas NO resultaron satisfactorias, los problemas estomatognáticos, psicológicos y de socialización empeoraban cada día.

## TRATAMIENTO

Fotos 07 a 08

**S**e decide comenzar a tratarla con la TÉCNICA DE REHABILITACIÓN DINÁMICA DE LOS MAXILARES (RDFM O TÉCNICA DE VAZ DE LIMA).

Se aplicó DISTALIZACIÓN en los dos sectores del MAXILAR SUPERIOR.

En el SECTOR INFERIOR se deben extraer obligadamente los PREMOLARES (3.4 y 4.4) y se aplicó ORTODONCIA FIJA mediante el SISTEMA DAMON.

## SEGUNDO CONTROL

Foto 09

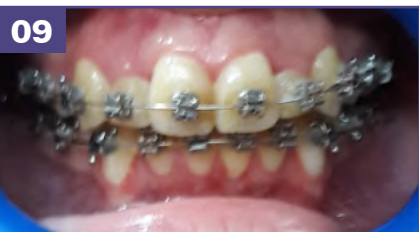**E**n un segundo control se utiliza ORTODONCIA FIJA con la TÉCNICA DE DAMON en ambos maxilares.

## TERCER CONTROL

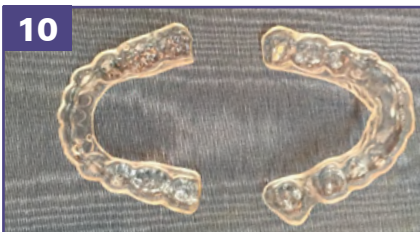Foto 10 a 11

**E**n este control se retoma la TÉCNICA DE VAZ DE LIMA para luego utilizar la TÉCNICA DE ALINEADORES ALLRIGHT con GOMAS DE CLASE II.

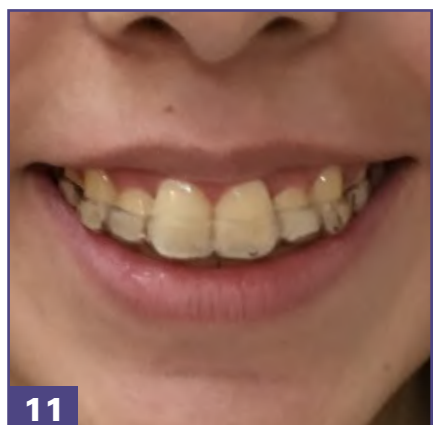
09

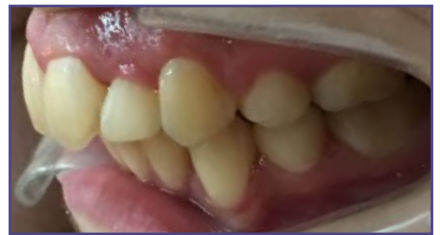
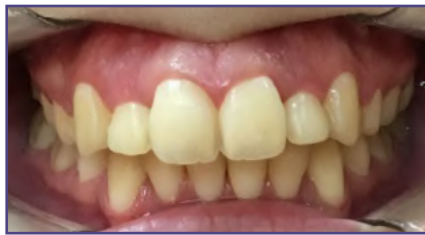
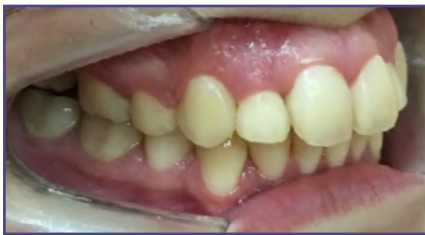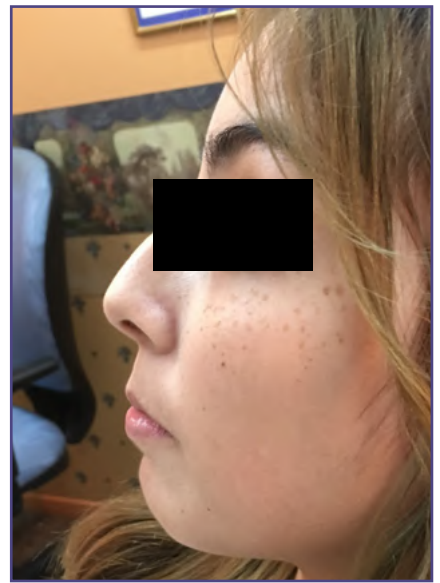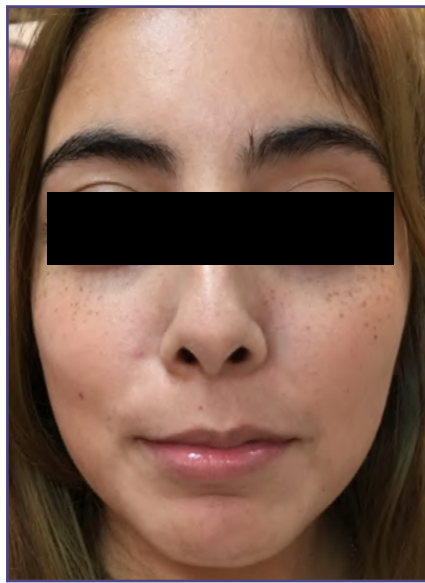10



11

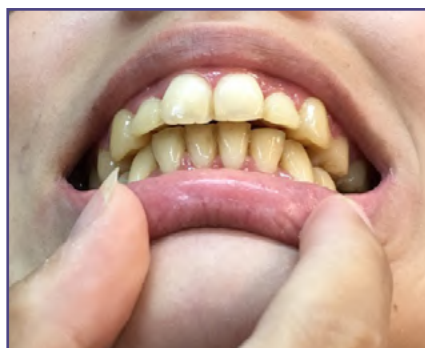
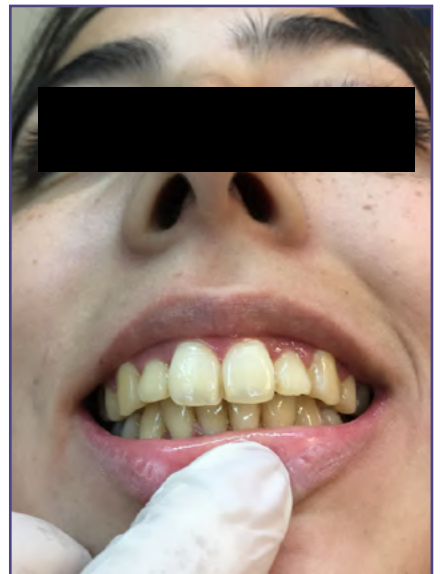
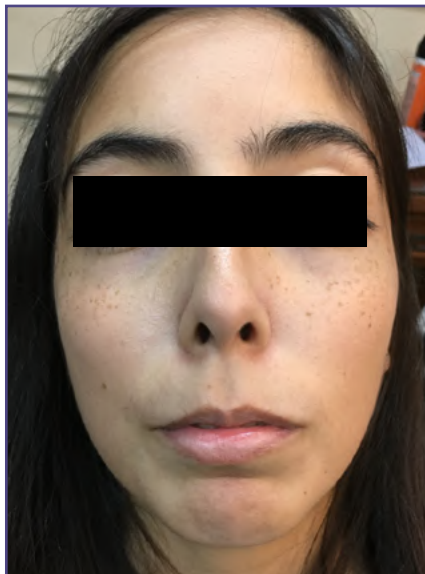


Siempre fue tratada en equipo, es decir en conjunto con los profesionales de FONOAUDILOGÍA y de OSTEOPATÍA. Como se dijo al comienzo, este caso fue muy complejo y requirió la realización de diferentes modelos, varios estudios radiográficos y distintos medios terapéuticos.

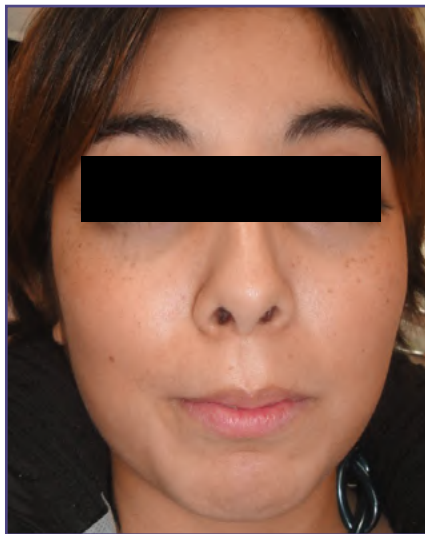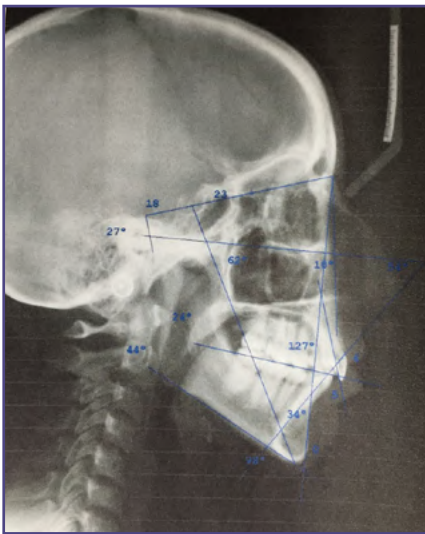
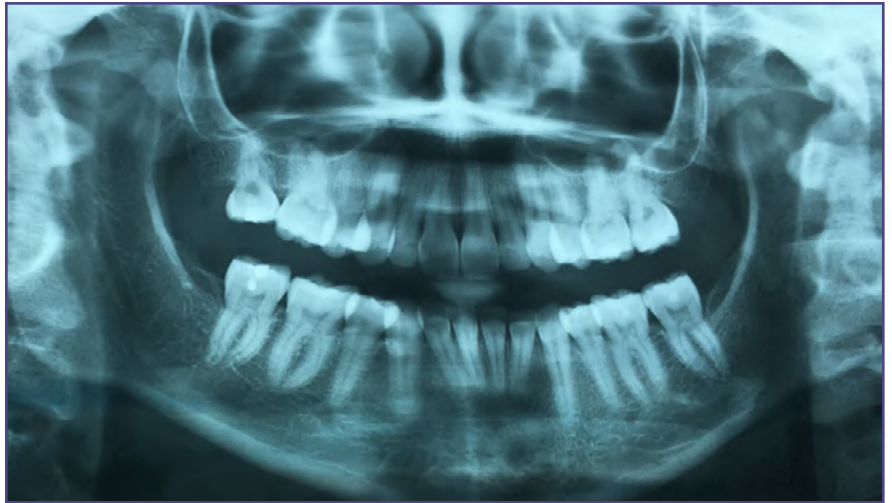
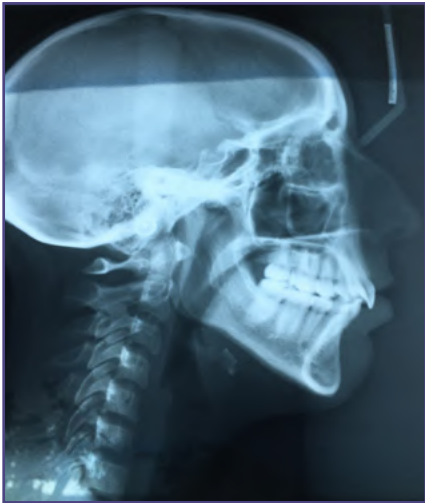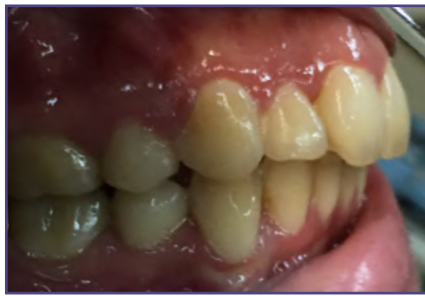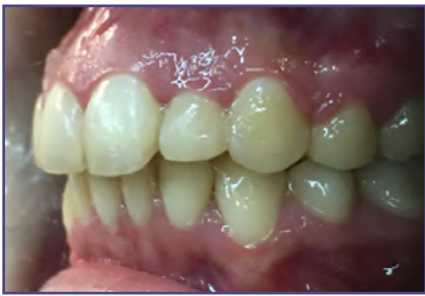En 2022 la paciente cuenta con 25 años. Se logró una muy buena OCLUSIÓN, pero no se alcanzó el ÓPTIMO FUNCIONAL. Pese al trabajo en equipo, persisten algunas disfunciones, por ejemplo y la más grave de todas, la DISFUNCIÓN de ATM, que provocaba mareos, náuseas, dolores de cabeza y una actitud asténica ante la vida.

Es el momento de actuar con ORTOPEDIA y OSTEOPATÍA. El medio terapéutico ortopédico elegido es un ACTIVADOR ABIERTO ELÁSTICO DE KLAMMT genuino, con una mordida constructiva casi borde a borde, para lograr que se descompriman los discos intercondileos. El espacio libre interoclusal NO DEBE ser mayor a 2 mm, en caso ser mayor la mordida constructiva no llegará borde a borde y se necesitarán dos etapas en el tratamiento.



Mientras tanto se controlan con OSTEOPATÍA las cervicales de la paciente. Gracias al TRATAMIENTO INTERDISCIPLINARIO, la paciente dejó de padecer mareos y dolores cervicales.

Actualmente la paciente sigue solamente con la acción del KLAMMT hasta que se encuentra en CONTENCIÓN para alcanzar el alta. ■■■■



ACERCA DE LA AUTORA

**A**RACELI NOEMÍ FORMENTO DE SIVAK es Odontóloga (FOUBA 1974) y Especialista en Ortopedia FUNCIONAL DE LOS MAXILARES de la AAOFM, donde ejerció la docencia hasta 2004. Incursionó en la ortodoncia convencional.

Obtuvo los títulos *Excelencia en la Técnica* (2001) y *Excelencia Científica* (2005), ambos en Brasil, en la especialidad *REHABILITACIÓN DINÁMICA FUNCIONAL DE LOS MAXILARES (RDFM)* o *Técnica de Vaz de Lima*.

Miembro activo del *Grupo de estudios Mauricio (GEM BRASIL)* y fundadora, representante y directora del *GEM ARGENTINA*. Creadora del *ARCO NS*.

Autora del libro *ORTOPEDIA Y ORTODONCIA (LA OTRA PERSPECTIVA...)*.

Colaboradora en la parte funcional en *ALL RIGHT*.

Dictante de conferencias en su país y en el extranjero.

CONTACTO:

(+54 -911) 4971-7795

[noemiformento@hotmail.com](mailto:noemiformento@hotmail.com)