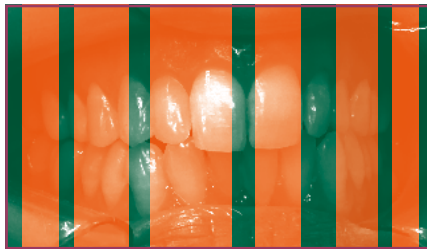




Por
ARACELI NOEMÍ FORMENTO DE SIVAK
Odontóloga
Argentina



RDFM O VAZ DE LIMA.

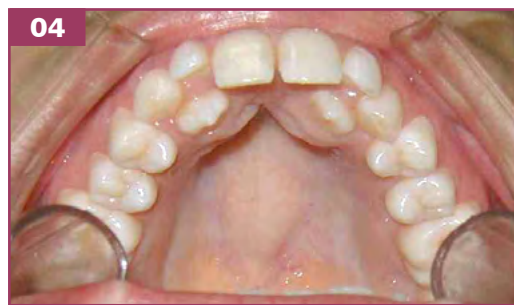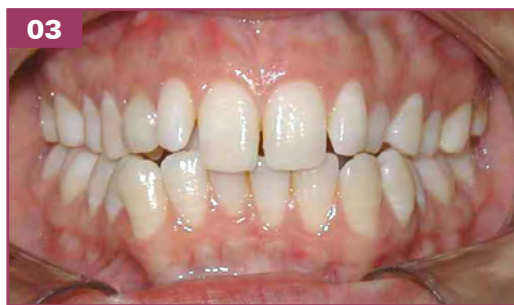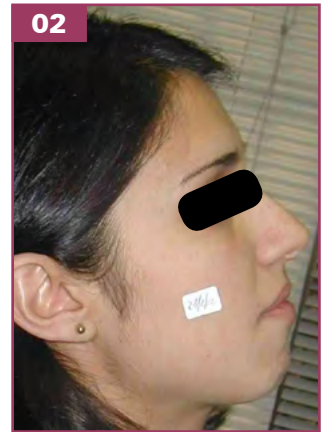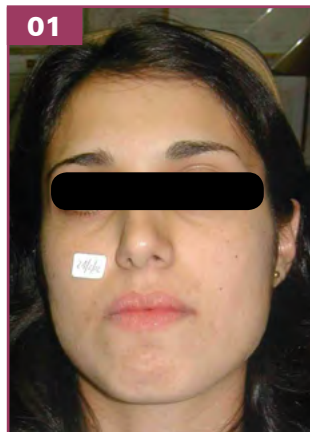ORTOPEDIA Y ORTODONCIA: LA OTRA PERSPECTIVA.*

RESUMEN: CASO DE UNA PACIENTE (28 AÑOS) CON CANINOS TEMPORARIOS RETENIDOS, COMPRESIÓN, MESIOGRESIÓN Y DISTINTAS DISFUNCIONES. TRAS REALIZAR EL TRATAMIENTO REGRESA MÁS DE 10 AÑOS DESPUÉS Y REGISTRAMOS SU ESTADO ACTUAL. CONSTATAMOS QUE MUCHAS VECES NO ES POSIBLE TRATAR UN CASO CON UNA SOLA TÉCNICA Y UTILIZAMOS RDFM CON DISTINTOS DISEÑOS EN BASE LA PERSONALIZACIÓN DEL PACIENTE YA QUE TODO DIENTE RETENIDO DEBE SER REUBICADO O EXTIRPADO. **PALABRAS CLAVE:** ORTODONCIA. REHABILITACIÓN DINÁMICA FUNCIONAL DE LOS MAXILARES (RDFM) O TÉCNICA DE VAZ DE LIMA. PERMANENCIA DE CANINOS TEMPORARIOS. RETENCIÓN. COMPRESIÓN. DISFUNCIÓN. MESIOGRESIÓN. DISTALIZACIÓN.

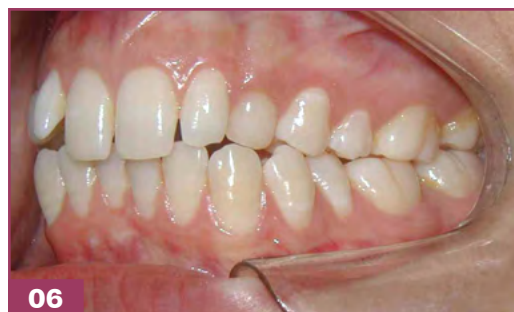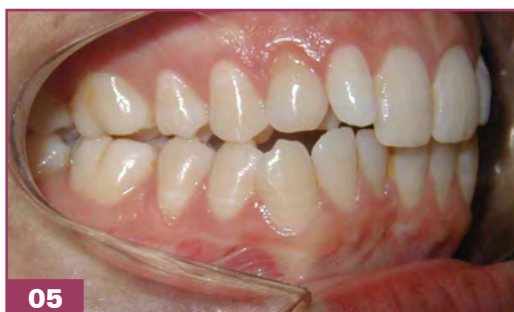MARCELA.

DIAGNÓSTICO: Derivación de la paciente a los 28 años con permanencia de CANINOS TEMPORARIOS y RETENCIÓN de 1.3 y 2.3. La misma manifiesta tener problemas en el PALADAR y ante la inspección clínica se observan dos

líneas blancas por detrás de 1.2 y 2.2 (¿1.3 y 2.3?). COMPRESIÓN muy acentuada en MAXILAR SUPERIOR, sobre todo en la ZONA ANTERIOR. DISFUNCIONES, MESIOGRESIÓN de SECTOR I, II, III y IV (¿nadie había advertido que los CANINOS superiores en boca eran temporarios?) (FOTOS 01, 02, 03 y 04.



FEBRERO
2002



* ARTÍCULO ACTUALIZADO Y EXPANDIDO, EXTRAÍDO DEL LIBRO "ORTOPEDIA Y ORTODONCIA, (LA OTRA PERSPECTIVA...) DE LA DRA. ARACELI NOEMÍ FORMENTO DE SIVAK.

